



**Sección: Músculo-esquelético**

**CASO DEL MES DE SEPTIEMBRE 2015**

**Autores**

Albert Solano López

Daniel David Flores Pereyra

**Institución**

Servicio de Radiología – IMI Hospital Universitario del Mar. Barcelona. España.

**Historia Clínica**

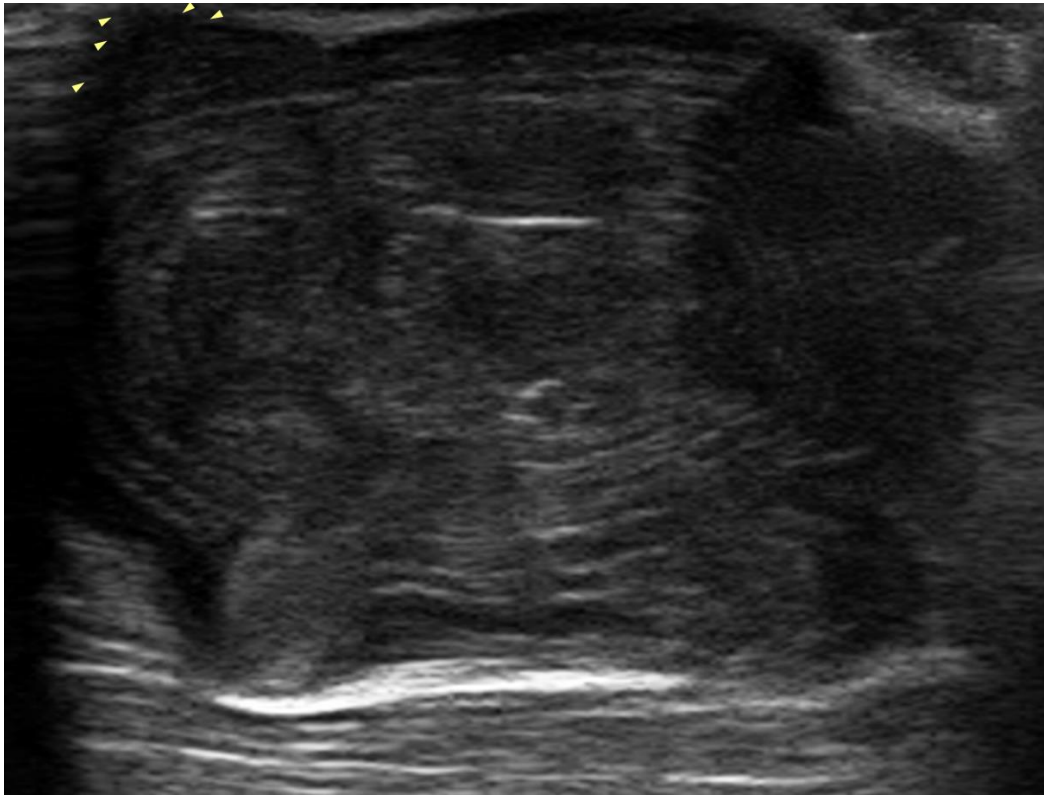Paciente de 79 años de edad, con nódulo no doloroso en región inguinal derecha de años de evolución, que ha experimentado un importante crecimiento en los últimos meses.

A la exploración física se observa nódulo de unos 5 centímetros indurado, móvil y sin signos inflamatorios asociados.

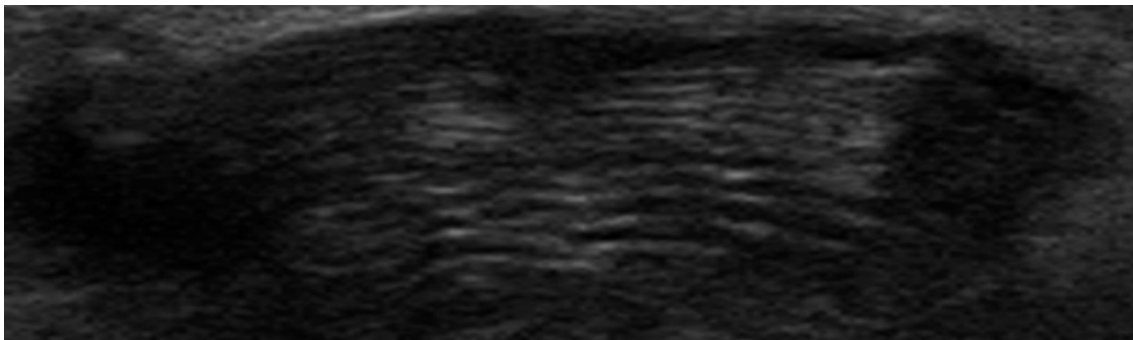
**Imágenes**

Se realizó como única prueba un estudio ecográfico con transductor multifrecuencia de partes blandas que aportó el diagnóstico.

**Figura 1:** Ecografía con transductor multifrecuencia de partes blandas de la lesión inguinal motivo del estudio



**Figura 2:** Estudio ecográfico con transductor multifrecuencia de partes blandas que muestra a mayor detalle la ecoestructura de la lesión inguinal derecha.



### ¿CUÁL ES EL DIAGNÓSTICO?

Envía tu diagnóstico a través de la web de la SERME pinchando [AQUÍ](#)



**S.E.R.M.E.**

Sociedad Española de Radiología / Músculo-Esquelética