



Sacroiliacas

Descargar esta guía en formato PDF

GUIA Y RECOMENDACIONES EN EL INFORME

Informe Muestra Normal

El estudio demuestra una normal morfología y señal RM de las estructuras óseas. La articulación sacroiliaca presenta un espacio articular normal sin observarse erosiones ni afectación ósea subcondral. No se identifican claras alteraciones en la columna vertebral y pelvis visualizada.

Conclusión

Examen RM de la articulación sacro ilíaca sin lesiones significativas.

LISTA DE VERIFICACIÓN DIAGNÓSTICA

1. ARTICULACIÓN (NORMAL, PATOLÓGICA)

- Espacio (normal, aumentado, disminuido)
- Erosiones (ausente, presente)
- Señal de la medular ósea subcondral
- Edema
- Grasa
- Esclerosis
- Puentes óseos, anquilosis

2. ADMINISTRACIÓN DE GADOLINIO (SÍ, NO)

- elongación (grado I). FOTO 3. Pueden pasar inadvertidas en la ECO. En RM aparece un edema intersticial homogéneo (sin discontinuidad aparente de fibras), con aumento de señal en FSE T2, no visible en las secuencias de T1. A pesar de la poca afectación muscular, puede aparecer líquido perifascial entre el 3-5 día (2).
- desgarró (grado 2). FOTO 4. Son visibles en ECO. Son roturas parciales (con importante proporción de fibras rotas), con grado variable de separación del músculo o la fascia. En RM se visualiza un desgarró parcial de las fibras musculares sin retracción, con edema, a veces hematoma (diagnostico de lesión grado 2) y líquido perifascial, hallazgos todos ellos claramente demostrables en FSE T2, pero que también de pueden apreciar en las secuencias de T1
- ruptura (grado 3). FOTO 5. Visibles en ECO y RM. Rotura completa o extensa de la UMT

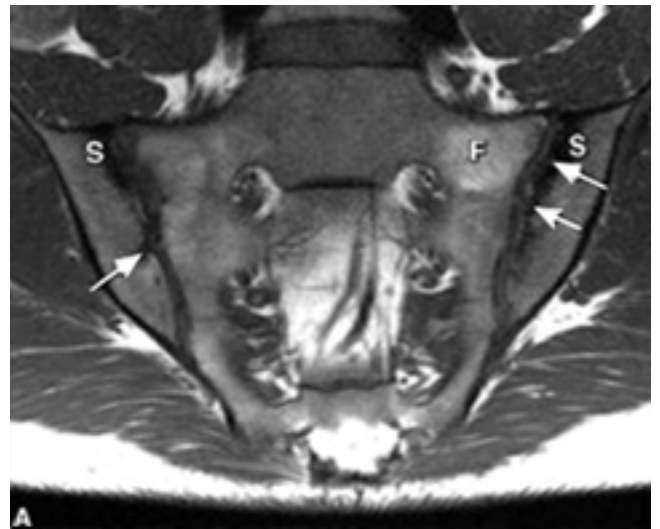
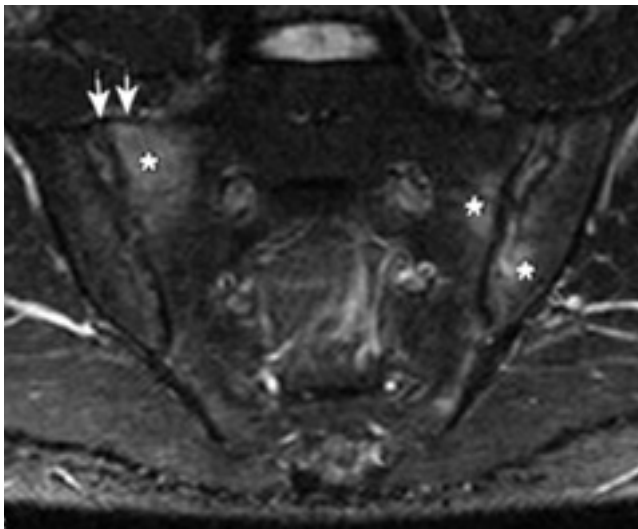
normalmente, y a menudo con los extremos retraídos del músculo y tendón. Casi siempre asocian hematoma en el lugar de la rotura con abundante líquido intermuscular. Es importante conocer el aspecto del tendón retraído.

3. LESIÓN ÓSEA (AUSENCIA, PRESENCIA)

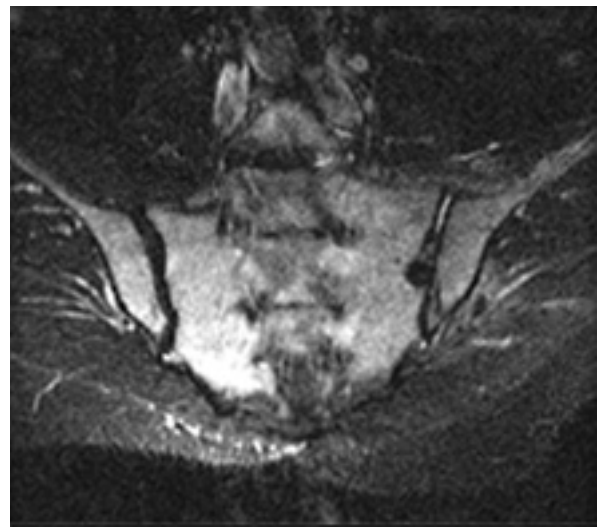
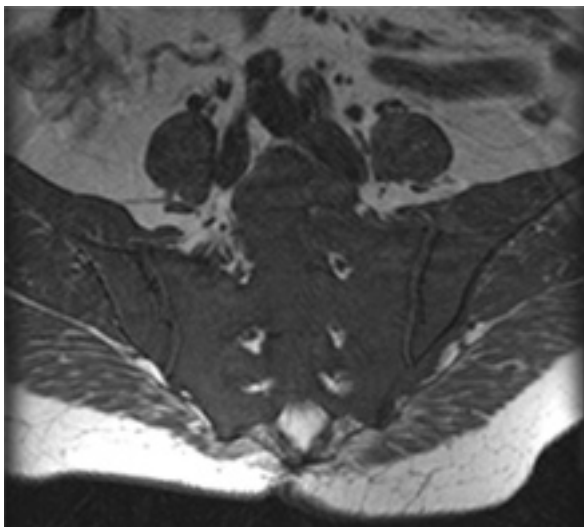
- Lesión trabecular oculta (ausencia, presencia)
- Localización
- Fractura (ausencia, presencia) i.
- Localización
- Otras lesiones
- sacro, agujeros raquídeos, raíces nerviosas

4. OTROS HALLAZGOS

- Columna vertebral
- Región pelviana

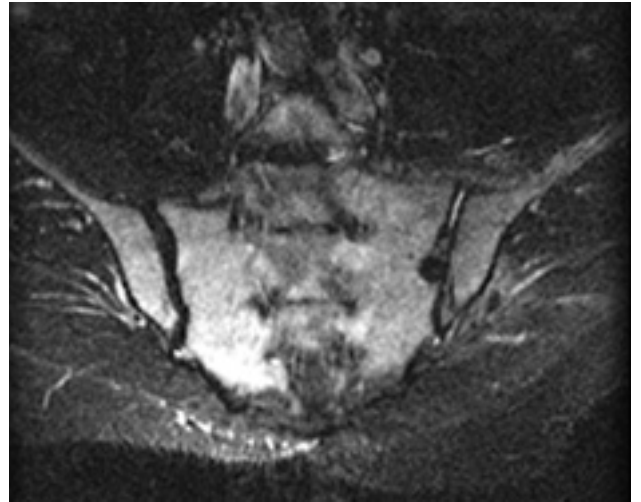
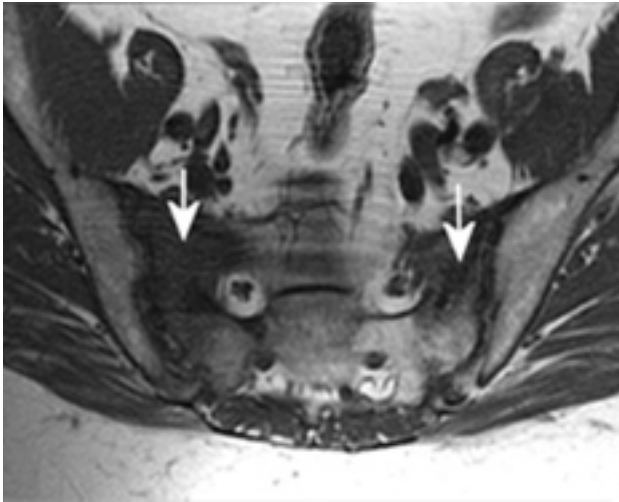


SI 1: Sacroileitis. a. Coronal SE T1. Irregularidad y erosiones del hueso subcondral (flechas). Cambios de infiltración grasa (F) y esclerosis (S). b. Coronal STIR. Edema en la medular ósea subcondral



SI 2: Infiltración neoplásica difusa de la medular ósea. a. Coronal SE T1. La médula ósea ha perdido su normal hiperintensidad de señal por la infiltración tumoral. b. Coronal STIR.

Hiperintensidad de señal en la medular ósea.



SI 3: Fractura de insuficiencia en paciente con tumor ginecológico radiado. a. Axial SE T1. Disminución en banda de la señal en alas sacras (flechas). b. Axial SE T1 SG y gadolínio. Realce del edema inflamatorio secundario a la fractura (flechas).

REFERENCIAS

Murphey MD, Wetzel LH, Bramble JM et al. Sacroiliitis:

MR imaging findings.

Radiology 1991; 180:239-44.

Stürzenbecker A, Braun J, Paris S, et al.

MR imaging of septic sacroiliitis.

Skeletal Radiol 2000; 29: 439-46.

Diel J, Ortiz O, Losada RA, et al.

The Sacrum: Pathologic spectrum, multimodality imaging, and subspecialty approach.

Radiographics 2001; 21:83-104.

Puhakka KB, Melsen F, Jurik AG, Boel LW, et al.

MR imaging of the normal sacroiliac joint with correlation to histology.

Skeletal Radiol 2004; 33: 15-28.