

Indicaciones de estudios de Patología de Columna Cervical

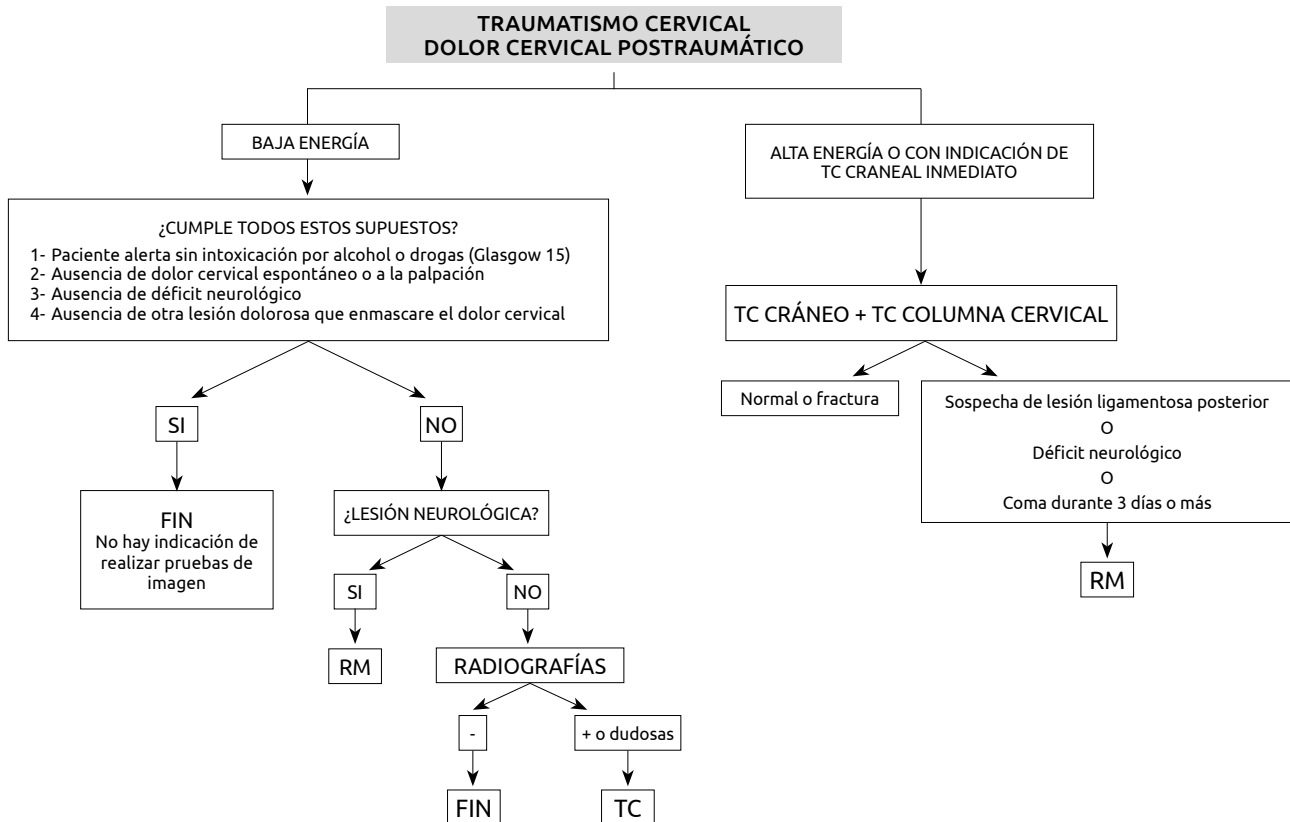
El dolor cervical es muy frecuente y tiene un gran impacto físico, psicológico y socioeconómico. Supone la cuarta causa de incapacidad laboral y se estima que su prevalencia anual es del 15 al 50%. La radiculopatía cervical con dolor y/o alteraciones sensitivas o motoras en el territorio de una raíz nerviosa es menos frecuente que el dolor cervical aislado y tiene una incidencia de 83,2 por 100.000 habitantes.

El diagnóstico diferencial del dolor cervical es amplio. En ausencia de traumatismo, su origen puede ser facetario, de los discos intervertebrales, músculos o fascias. En caso de radiculopatía, la causa más frecuente es la compresión de una raíz por una hernia discal o por osteofitos. Otras causas de dolor y/o radiculopatía son: tumores, infecciones, inflamación y causas vasculares. Por ello, es importante conocer la historia clínica para una correcta elección de las pruebas de imagen.

Las lesiones de la columna cervical ocurren en un 2-4% de los pacientes traumatizados. El espectro de lesiones es muy amplio: desde lesiones leves estables de los tejidos blandos a lesiones complejas inestables con afectación neurológica y/o vascular.

ESCENARIOS CLÍNICOS

1. DOLOR CERVICAL AGUDO TRAUMÁTICO



1.1. TRAUMATISMOS CERVICALES DE BAJA ENERGÍA

En estos pacientes no está indicado realizar pruebas de imagen si se cumplen los siguientes criterios (National Emergency X-Radiography Utilization Study NEXUS):

- Paciente alerta sin evidencia de intoxicación etílica o por drogas (Glasgow=15)
- Ausencia de dolor cervical espontáneo o a la palpación
- Ausencia de déficit neurológico focal
- Ausencia de otra lesión lo suficientemente dolorosa como para enmascarar el dolor cervical

Criterios NEXUS: Sensibilidad del 99,6% para detectar lesiones cervicales clínicamente significativas.

Otra escala de medida son los "Criterios CCR" (Canadian Cervical Rules): mayor sensibilidad que los NEXUS aunque el algoritmo es algo más complejo.

1.2. OTROS TRAUMATISMOS CERVICALES

• Rx

Radiografía de columna cervical en proyección lateral, anteroposterior y de odontoides.

• TC

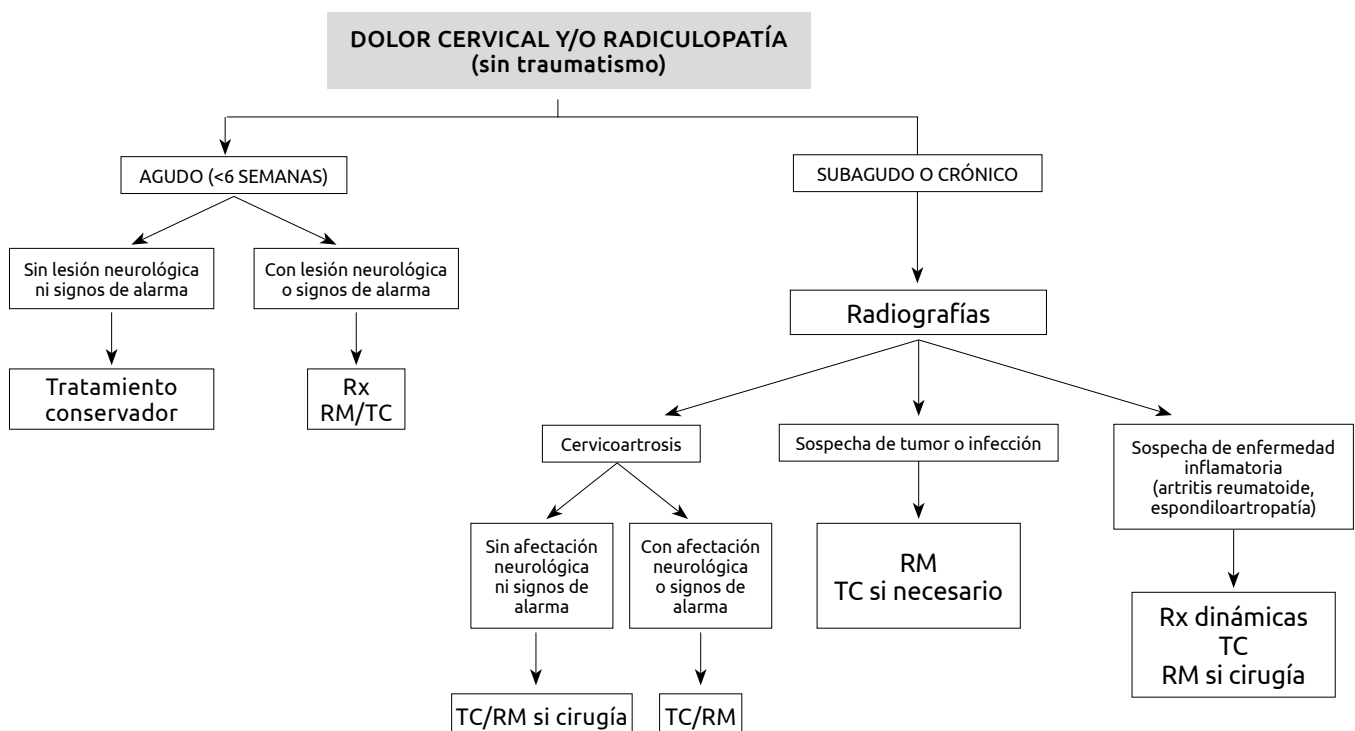
Cuando el paciente tenga indicación de realizar un TC de cráneo se realizará además un TC de columna cervical de forma sistemática. En estos casos no se realiza el estudio radiológico simple.

• RM

Técnica de elección en casos de déficit neurológico, sospecha de lesión de ligamentos posteriores y coma.

Con respecto al total de traumatismos cervicales, la incidencia de lesión puramente ligamentosa se ha estimado en el 0.5% de los pacientes sin alteración de conciencia y en el 0.1% de los pacientes con alteración de conciencia (Glasgow < 15).

2. DOLOR CERVICAL Y/O RADICULOPATÍA NO TRAUMÁTICA



2.1. En caso de DOLOR CERVICAL AGUDO o radiculopatía de menos de 6 semanas de duración y sin signos de alarma, no hay indicación de realizar pruebas de imagen.

Si el dolor se acompaña de déficit neurológico u otros signos de alarma se deben realizar estudios de imagen.

Los signos de alarma son:

1. AP traumatismo
 2. Historia personal de cáncer
 3. AP de cirugía reciente
 4. Lesión medular
 5. Déficits neurológicos
 6. Enfermedades sistémicas (espondiloartropatías, artritis inflamatorias)
 7. Sospecha de infección
 8. Dolor incoercible a pesar del tratamiento
 9. Dolor a la palpación sobre un cuerpo vertebral
- Rx AP y lateral: Aportará información sobre los cambios óseos, amplitud del canal y altura de los espacios discales.
 - TC: Evaluación de cambios degenerativos óseos que permita una mejor evaluación del calibre de los agujeros de conjunción que la RM.
 - RM: Mayor precisión en la valoración del canal, presencia de hernias discales, estado de médula espinal y compresión nerviosa.

NOTA: Es imprescindible correlacionar con la clínica ya que hay una gran incidencia de cambios degenerativos sin traducción clínica.

En pacientes oncológicos o con sospecha de infección: realizar una RM con administración de contraste intravenoso. Si la RM estuviera contraindicada, se puede realizar un TC con contraste intravenoso.

2.2. DOLOR CERVICAL SUBAGUDO O CRÓNICO con o sin radiculopatía que no mejora con tratamiento conservador

RADIOGRAFÍA CONVENCIONAL

Proyecciones:

- AP
- Lateral
- Oblicuas
- Adicionales: flexión-extensión

Indicaciones:

- En todos los pacientes con dolor cervical con o sin radiculopatía que no mejoran tras 6 semanas de tratamiento conservador.
- Las proyecciones oblicuas están indicadas para valorar el compromiso foraminal por cambios degenerativos con proliferación ósea.
- El estudio de la odontoides y la evaluación de la estabilidad atlanto-axial con proyecciones en flexión y extensión está indicado en procesos reumáticos.

TC y/o RM

En pacientes que tengan afectación neurológica, signos de alarma y en aquellos en los que se planteen intervenciones quirúrgicas.

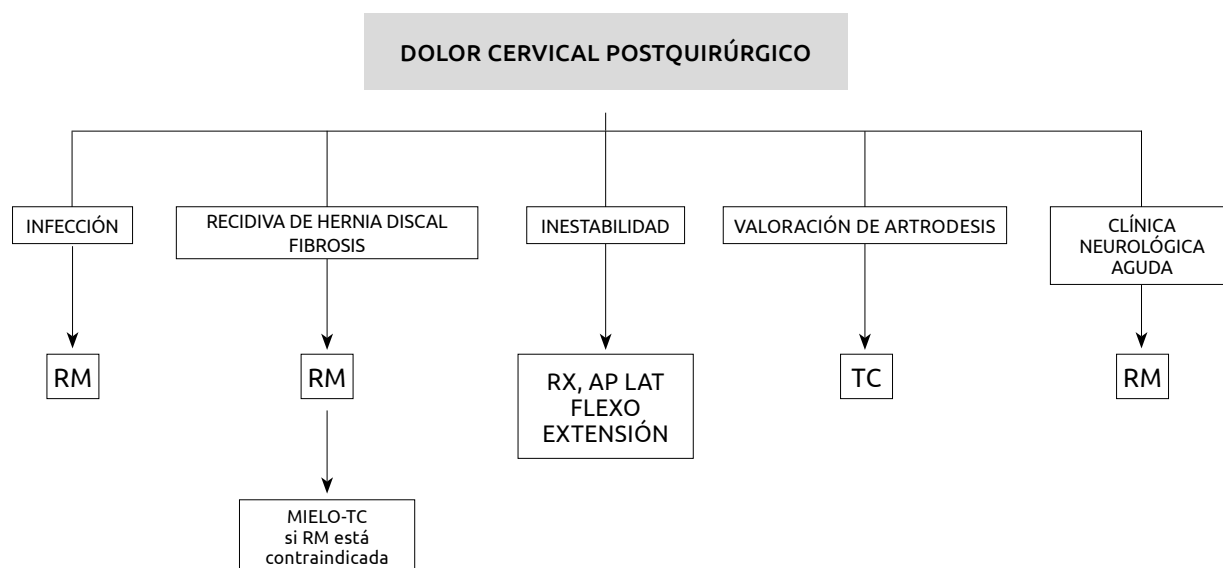
TC: Técnica más precisa que la radiografía convencional y la RM para evaluar cambios degenerativos óseos y calibre de los agujeros de conjunción. También es la técnica más precisa para valorar estenosis del canal y de los forámenes en pacientes con osificación del ligamento longitudinal posterior.

NOTA: Es imprescindible la correlación con la clínica ya que hay una gran incidencia de cambios degenerativos sin traducción clínica.

RM: Técnica más precisa para evaluar el canal, hernias discales, médula y compresión de las estructuras nerviosas.

NOTA: Tanto en TC como en RM es imprescindible la correlación con la clínica ya que hay una gran incidencia de cambios degenerativos sin traducción clínica.

3. DOLOR CERVICAL O RADICULOPATÍA DE NUEVA APARICIÓN EN PACIENTE OPERADO



Protocolo de actuación consensuado entre el servicio de radiología y los servicios clínicos.

BIBLIOGRAFÍA

1. Beckmann NM, West OC, Nunez Jr D, et al. ACR Appropriateness Criteria® Suspected Spine Trauma. Available at <https://acsearch.acr.org/docs/69359/Narrative/> American College of Radiology. Accessed 23 april 2020.
2. Brinjikji W, Luetmer PH, Comstock B, et al. Systematic literature review of imaging features of spinal degeneration in asymptomatic populations. *AJNR Am J Neuroradiol* 2015;36:811-6.
3. Chiu WC, Haan JM, Cushing BM, et al. Ligamentous injuries of the cervical spine in unreliable blunt trauma patients: incidence, evaluation, and outcome. *J Trauma* 2001; 50: 457-464.
4. Fernandez-de-las-Penas C, Hernandez-Barrera V, Alonso-Blanco C, et al. Prevalence of neck and low back pain in community-dwelling adults in Spain: a population-based national study. *Spine (Phila Pa 1976)* 2011;36:E213-9.
5. Grossmann MD, Reilly RA, Gillet T, et al. National survey of the incidence of cervical spine injury and approach to cervical spine clearance in US trauma centers. *J Trauma* 1999; 47: 684-690.
6. Hardin J. Pain and the cervical spine. *Bull Rheum Dis* 2001; 10: 1-5.
7. Harris MB, Kronlage SC, Carboni PA, et al. Evaluation of the cervical spine in the polytrauma patient. *Spine* 2000; 25(22): 2884-2892.
8. Hoffman JR, Mower WR, Wolfson AB, et al. Validity of a set of clinical criteria to rule out injury to the cervical spine in patients with blunt trauma. *N Engl J Med* 2000; 343(2): 94-99.
9. Hoffman JR, Mower WR, Wolfson AB, Todd KH, Zucker MI. Validity of a set of clinical criteria to rule out injury to the cervical spine in patients with blunt trauma. National Emergency X-Radiography Utilization Study Group. *N Engl J Med* 2000;343:94-9
10. Janssen H, Weissman BN, Aliabadi P, et al. MR imaging of arthritides of the cervical spine. *Magn Reson Imaging Clin NA* 2000; 8: 491-512.
11. Johnson MJ, Lucas GL. Value of cervical spine radiographs as a screening tool. *Clin Orthop* 1997; 340: 102-108.
12. Khanna AJ, Carbone JJ, Kebaish KM, et al. Magnetic resonance imaging of the cervical spine. *J Bone Joint Surg* 2002; 84 A(suppl 2): 70-80.
13. McDonald MA, Kirsh CFE, Amin BY, et al. ACR Appropriateness Criteria® Cervical Neck Pain or Cervical Radiculopathy. Available at <https://acsearch.acr.org/docs/69426/Narrative/> American College of Radiology. Accessed 23 april 2020.
14. Michaleff ZA, Maher CG, Verhagen AP, Rebeck T, Lin CW. Accuracy of the Canadian C-spine rule and NEXUS to screen for clinically important cervical spine injury in patients following blunt trauma: a systematic review. *Cmaj* 2012;184:E867-76.
15. Nordin M, Carragee EJ, Hogg-Johnson S, et al. Assessment of neck pain and its associated disorders: results of the Bone and Joint Decade 2000-2010 Task Force on Neck Pain and Its Associated Disorders. *Spine (Phila Pa 1976)* 2008;33:S101-22.
16. Nuñez DB, Zuluaga A, Fuentes-Bernardo DA, et al. Cervical spine trauma: how much more do we learn by routinely using helical CT? *Radiographics* 1996; 16(6): 1307-1318.
17. Radhakrishnan K, Litchy WJ, O'Fallon WM, Kurland LT. Epidemiology of cervical radiculopathy. A population-based study from Rochester, Minnesota, 1976 through 1990. *Brain* 1994;117 (Pt 2):325-35.
18. Russell EJ. Cervical disk disease. *Radiology* 1990; 177: 313-325.

19. Sees DN, Rodríguez-Cruz LR, Flaherty SF, et al. The use of bedside fluoroscopy to evaluate the cervical spine on obtunded trauma patients. *J Trauma* 1998; 45: 768-771.
20. Shafaie FF, Wippold FJ, Gado M, et al. Comparison of computed tomography myelography and magnetic resonance imaging in the evaluation of cervical spondylotic myelopathy and radiculopathy. *Spine* 1999; 17: 1781-1785.
21. Slucky AV, Eismont FJ. Treatment of acute injury of the cervical spine. *J Bone Joint Surg* 1994; 76 A: 1882-1896.
22. Stiell IG, Clement CM, McKnight RD, et al. The Canadian C-spine rule versus the NEXUS low-risk criteria in patients with trauma. *N Engl J Med* 2003;349:2510-8.
23. Teresi LM, Lufkin RB, Reicher MA, et al. Asymptomatic degenerative disk disease and spondylosis of the cervical spine: MR imaging. *Radiology* 1987; 164: 83-88.
24. Vaccaro AR, Kreidl KO, Pan W, et al. Usefulness of MRI in isolated upper cervical spine fractures in adults. *J Spinal Disord* 1998; 11(4): 959-962.
25. Wang JC, Hatch JD, Sandhu HS, et al. Cervical flexion and extension radiographs in acutely injured patients. *Clin Orthop* 1999; 364: 111-116.
26. White AA, Panjabi MM. Update on the evaluation of instability of lower cervical spine. *Inst Course Lect* 1987; 36: 513-520.