

# Indicaciones de estudios de Patología de Tumores Óseos

## 1. RADIOGRAFÍA SIMPLE (Rx):

Es la primera y fundamental prueba de imagen en el estudio de los tumores óseos. La Rx convencional proporciona la información básica sobre la localización y morfología de la lesión y sus relaciones con el hueso circundante. Estas características, junto con la edad del paciente, resultan fundamentales para realizar la primera aproximación diagnóstica.

## 2. TOMOGRAFÍA COMPUTERIZADA (TC):

Esta técnica es un complemento imprescindible a la Rx. Permite confirmar la lesión y analizar con mayor detalle determinados hallazgos como la matriz tumoral, grado de afectación cortical, reacción perióstica y extensión a partes blandas, gracias a su mayor capacidad para la visualización de áreas complejas del aparato locomotor como las articulaciones y los huesos planos de las cinturas peri-escápulo-humeral y pélvica.

Los estudios vasculares de Angio-TC pueden además aportar información relevante sobre la relación de los tumores óseos con las estructuras vasculares.

## 3. RESONANCIA MAGNÉTICA (RM):

Esta técnica tiene baja sensibilidad para caracterizar los tumores óseos, por su baja especificidad para detectar las calcificaciones de la matriz tumoral, la destrucción cortical y la reacción perióstica. Sin embargo, es imprescindible para estadiaje local de los tumores agresivos o en los que se tengan duda sobre su naturaleza. Los tumores agresivos deben ser remitidos al comité de sarcomas del hospital de referencia.

Además de la RM convencional, las técnicas de imagen funcional se han constituido como herramientas fundamentales en el diagnóstico y seguimiento radiológico del tumor óseo y de partes blandas. La RM Difusión ayuda a determinar el grado de celularidad tumoral y la RM Perfusión dinámica permite conocer el perfil vascular.

## 4. MEDICINA NUCLEAR:

- Gammagrafía ósea. Permite localizar tumores y lesiones en el esqueleto, si bien es una técnica de escasa especificidad. Los radionúclidos más utilizados son los difosfonatos marcados con Tecnecio-99m, que se fija en zonas de actividad osteoblástica, y el Galio-67, que ha mostrado eficacia para detectar y estadiar algunos tumores óseos y de partes blandas.
- PET con 18F-FDG: hibridada con las técnicas de TC o RM, permite la diferenciación entre una lesión tumoral benigna y maligna, distinguir entre recidiva tumoral o fibrosis postquirúrgica y sobre todo, facilitar la detección de metástasis no evidenciadas mediante otras técnicas de imagen. Presenta falsos positivos que obligan a realizar PAAF o biopsia.

# Tumores de Partes Blandas (TPB)

## 1. RADIOGRAFÍA SIMPLE (Rx):

La Rx simple, junto con la anamnesis y la exploración física, es la primera prueba radiológica para descartar calcificaciones o matriz tumoral e incluso ante la posibilidad de que la lesión palpable pueda provenir de un tumor óseo en profundidad.

## 2. ECOGRAFÍA:

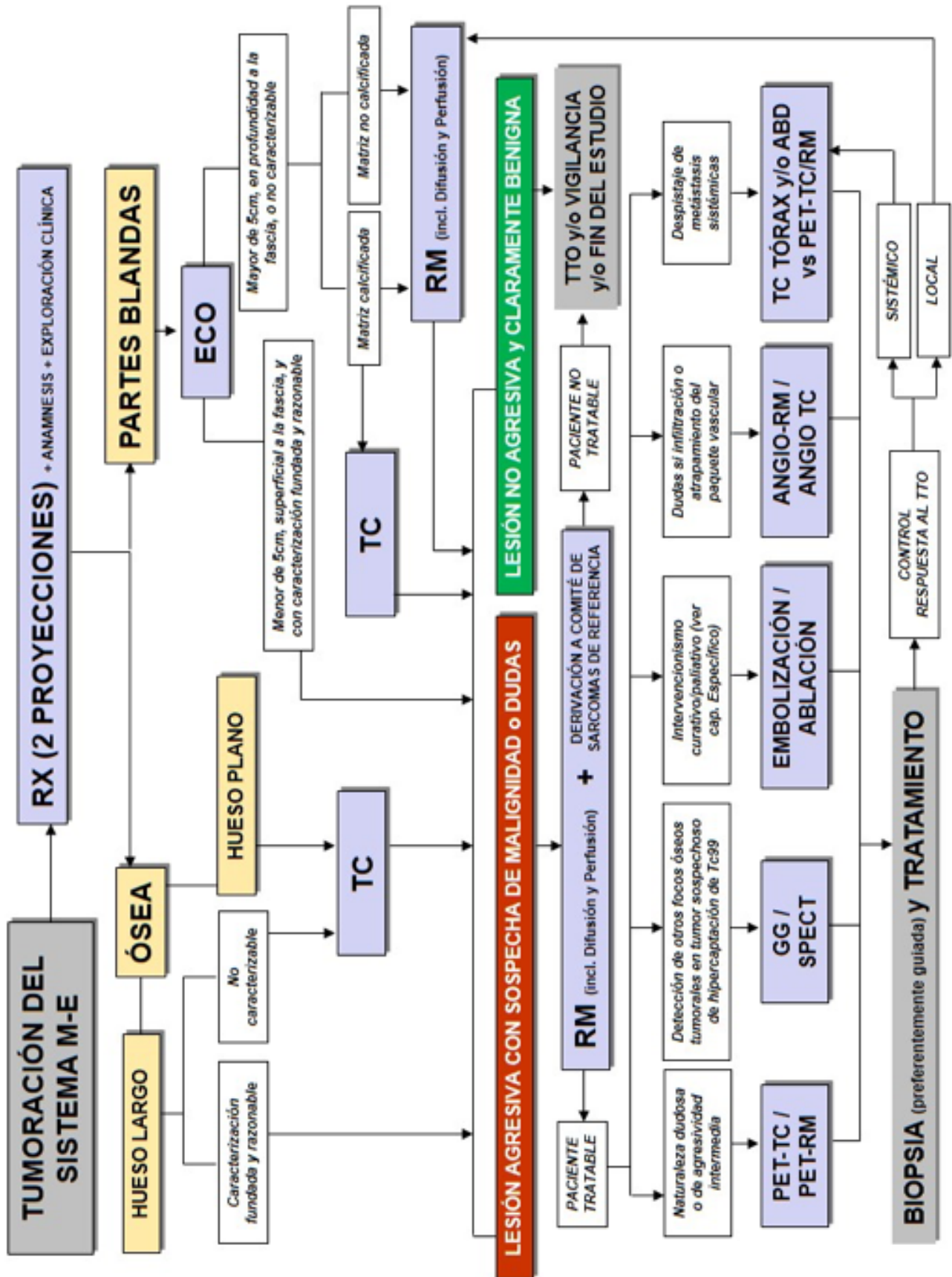
Es la siguiente prueba a realizar cuando la lesión es accesible y nos aporta información sobre la posible malignidad de la misma. La ecografía no es útil en la valoración de lesiones no accesibles como las lesiones óseas o intraarticulares.

Los hallazgos ecográficos que orientan a malignidad son:

- Eje largo >5 cm,
- Localización profunda a la fascia,
- Márgenes mal definidos,
- Aumento de la vascularización,
- Progresión de tamaño y dolor en el tiempo.

La ecografía también nos permitirá realizar procedimientos intervencionistas (biopsia ecoguiada), en los casos en los que sea necesaria.

Ante la sospecha de lesión agresiva se debe remitir a un centro de referencia con comité de sarcomas.



Protocolo de actuación consensuado entre el servicio de radiología y los servicios clínicos.

### 3. RESONANCIA MAGNÉTICA (RM):

Está indicada en el estudio de los TPB no accesibles o indeterminadas por ecografía (incluyendo las de localización abdominal, pélvica, retroperitoneal o paravertebral), si existe sospecha de malignidad por criterios clínicos o de imagen ecográfica, para la estadificación tumoral loco-regional y en el seguimiento del TPB tratado.

### BIBLIOGRAFÍA

1. Actualización del protocolo de atención integrada a pacientes con patología osteomuscular OSI Bilbao- Basurto, 2018.
2. Applications of PET/CT and PET/MR imaging in primary bone malignancies AH Behzadi, SI Raza, JA Carrino, C Kosmas... - PET clinics, 2018
3. Baeva M, Teruel-López A. Manejo Radiológico de los traumatismos de partes blandas. Programa Oficial de Actualización Profesional en Radiología de la SERAM. Panamericana. 2020.
4. Berquist T.H. Magnetic resonance imaging of primary skeletal neoplasms. *Radiol Clin North Am.* 1993; 31: 411-424
5. Bloem JL, Taminiou AHM, Eulderink F, Hermans j, Pauwels EKJ. Radiologic staging of primary bone sarcoma: MR imaging, scintigraphy, angiography, and CT correlated with pathologic examination. *Radiology.* 1988; 169:805-810.
6. Brown K.T., Kattapuram S.V., Rosenthal D.I. Computed tomography analysis of bone tumors: patterns of cortical destruction and soft tissue extension. *Skeletal Radiol.* 1986; 15: 448-451.
7. Campanacci M, Mercuri M, Gasbarrini A, Campanacci L. The value of imaging in the diagnosis and treatment of bone tumors. *Eur J Radiol.* 1998; 27 [suppl 1]:116S-122S.
8. Cerase A, Priolo F. Skeletal benign bone-forming lesions. *Eur J Radiol.* 1998; 27[suppl 1]:91S-97S.
9. Davies M.A. and Wellings R.M. Imaging of bone tumors. *Curr Opin Radiol.* 1992; 4: 32-38
10. Del Cura J.L, Pedraza S, Rovira A. Radiología Esencial. 2ª Edición. España: Editorial Médica Panamericana. 2018
11. Erlemann R, Reiser MF, Peters PE, Vasaflor P, Nommensen B, Kusnierz-Giaz CR, et al. Musculoskeletal neoplasms: static and dynamic Gd-DTPA-enhanced MR imaging. *Radiology.* 1989; 171:767-773.
12. Estudio por imagen de los tumores de partes blandas. Programa Oficial de Actualización Profesional en Radiología de la SERAM. Panamericana. 2020
13. Fernández de Bobadilla M, Alcántara R. Lesiones tumorales y paratumorales óseas. En: Morales J, Cano A, Fernández J, Encinas V editors. Diagnóstico por la Imagen del sistema Músculo-Esquelético Vol. 3. 1ª ed. España: Caduceo; 2014. p. 9-177
14. Greenspan A, Jundt G, Remagen W. Differential diagnosis in orthopaedic oncology. 2nd ed. Philadelphia, PA, USA: Lippincott Williams & Wilkins. 2007
15. Greenspan A. Tumores de huesos y articulaciones. Lippincott Williams & Wilkins Philadelphia 2002.
16. Jelinek J.S., Murphey M.D., Welker J.A. et al. Diagnosis of primary bone tumors with image-guided percutaneous biopsy: Experience with 110 tumors. *Radiology.* 2002; 223: 731-737
17. Lang P, Johnston JO, Arenal-Romero F, et al. Advances in MR imaging of pediatric musculoskeletal neoplasms. *Magn Reson Imaging Clin N Am* 1998; 6: 579-604.

18. Larssons S.E. and Lorentzon R. The incidence of malignant primary bone tumors in relation to age, sex and site. A study of osteogenic sarcoma, chondrosarcoma and Ewing's sarcoma, diagnosed in Sweden from 1958-1968. J Bone Joint Surg. 1974; 56 (B): 534-540
19. Lodwick G.S., Wilson A.J., Farrell C. et al. Determining growth rates of focal lesions of bone from radiographs. Radiology. 1980; 134: 577-583
20. Manaster B.J. and Ensign M.F. The role of imaging in musculoskeletal tumors. Semin US CT MR. 1989; 10: 498-517
21. Martínez A, García J. Estudio por imagen de los tumores de partes blandas. Programa Oficial de Actualización Profesional en Radiología de la SERAM. Panamericana. 2020
22. McCook B.M., Sandler M.P., Powers T.A. et al. Correlative bone imaging. In: Nuclear Medicine Annual. New York: Raven Press. 1989; 143-147
23. McNeil B.J. Value of bone scanning in neoplastic disease. Semin Nucl Med. 1984; 14: 277-286
24. Nomikos GC, Murphey MD, Kransdorf MJ, et al. Primary bone tumors of the lower extremities. Radiol Clin N Am 2002; 40:971-90.
25. Panicek D.M., Garsonis C., Rosenthal D.I. et al. CT and RM imaging in the local staging of primary malignant musculoskeletal neoplasm: report of the Radiology Diagnostic Oncology Group. Radiology. 1997; 202: 237-246.
26. Peabody T.D., Gibbs C.P. and Simon M.A. Evaluation and staging of musculoskeletal neoplasm. J Bone Joint Surg. 1998; 80 (A): 1204-1218.
27. Pérez, J. M., Rodríguez, A. C., Guijarro, B. S., Moya, M. M., & Tobajas, V. E. Resonancia magnética dinámica en el diagnóstico de las lesiones tumorales y seudotumorales del sistema musculoesquelético. Radiologia. 2012; 54: 38-49.
28. PET in the Diagnostic Management of Soft Tissue Sarcomas of Musculoskeletal Origin. S Katal, A Gholamrezanezhad, M Kessler, M Olyaei... - PET clinics, 2018
29. Recomendaciones para el uso de técnicas de imagen en diagnóstico Sistema Músculo-esquelético y Nervioso, Servicio Andaluz de Salud.
30. Shajovicz F.: Tumores y lesiones seudotumorales de huesos y articulaciones. Edit Med Panamericana. 1990. 127-130.
31. Shapeero LG, Vanel D. Imaging evaluation of the response of high-grade osteosarcoma and Ewing sarcoma to chemotherapy with emphasis on dynamic contrast-enhanced magnetic resonance imaging. Semin Musculoskeletal Radiol 2000; 4:137-46.
32. Tomas Gil J, Chismol Abad J, Ureña Lara M et al. Utilidad de la Pet con 18 F-FDG en la evaluación y estadificación de las neoplasias musculoesqueléticas. Avances Traum. 2002; 32(2): 117-123
33. Verstraete KL, Lang P. Bone and soft tissue tumors: the role of contrast agents for MRI. Eur J Radiol. 2000; 34:229-246
34. Vilanova, J. C., Luna, A., Baleato, S., Barceló, J., & Romero, M. J. Aplicaciones de la técnica de difusión por resonancia magnética en el manejo de la patología tumoral osteomuscular. Radiología. 2012; 54: 14-26.