

# Indicaciones de estudios de Patología de Dolor Toracolumbar

La patología espinal se caracteriza por no tener una correlación entre los hallazgos radiológicos y anatómicos y los síntomas clínicos. Muchas de las alteraciones de la anatomía normal están presentes tanto en la población sintomática como en la asintomática. Esto ha contribuido a que no sea adecuado realizar una clasificación de los pacientes con lumbalgia exclusivamente desde el punto de vista radiológico, sino valorado conjuntamente con el tiempo de evolución de los síntomas, una exhaustiva historia clínica y exploración del paciente, que deben ser un elemento fundamental en su enfoque diagnóstico y terapéutico.

El 85% de la población tendrá a lo largo de su vida una lumbalgia aguda. Es un proceso con una alta recurrencia y más del 70% de los pacientes tendrán un nuevo cuadro durante el primer año. Más del 90% de los casos son autolimitados y sólo el 5% se cronifican.

**DOLOR TORACO-LUMBAR****1. DOLOR TORACO-LUMBAR AGUDO**

Se considera agudo el cuadro doloroso que dura menos de 6 semanas.

El enfoque radiológico difiere si la lumbalgia se asocia o no a dolor ciático.

**1.1. SIN DOLOR CIÁTICO**

Los trastornos mecánicos de la columna lumbosacra son la causa más frecuente de dolor lumbar. Son procesos autolimitados que pueden mejorar clínicamente si se les concede el tiempo suficiente. Si se trata de una lumbalgia de características mecánicas, el tratamiento se debe de iniciar sin necesidad de realizar ningún tipo de prueba radiológica.

No obstante, hay cuadros de dolor lumbar agudo con signos de alarma clínica ("red flags") que deben de hacer sospechar un proceso más grave causante de la lumbalgia y que obliga a un diagnóstico sin demora. Los signos de alarma que orientan hacia un proceso específico más grave son los siguientes:

- Sospecha de neoplasia:
  - Antecedentes personales de neoplasia
  - Pérdida de peso no explicada
  - Mayores de 50 años
  - Lumbalgia que no mejora en 1 mes con tratamiento adecuado

Se debe de realizar inicialmente Rx simple AP y lateral y, si hay duda o persiste la sospecha, RM.

- Sospecha de infección raquídea:
  - Fiebre no explicada
  - Inmunodepresión
  - Adicto a drogas intravenosas
  - Antecedentes de infección reciente

Se debe de realizar inicialmente Rx simple AP y lateral y, si hay duda o persiste la sospecha, RM.

- Sospecha de fractura-compresión:
  - Traumatismo significativo o suave en mayores de 70 años
  - Antecedentes personales de osteoporosis
  - Tratamiento con corticoides
  - Pacientes con antecedentes de traumatismo reciente

Se debe de realizar Rx simple AP y lateral y, si hay duda o persiste la sospecha, TC o RM.

## 1.2. CON DOLOR CIÁTICO

El dolor ciático se define como aquel que se distribuye por una raíz del nervio ciático y que puede acompañarse de déficit motor o sensitivo. Es fundamental incluir la exploración neurológica: evaluación de fuerza y reflejos rotulianos (raíz L4), dorsi-flexión del pie y del 1er dedo (raíz L5) y flexión plantar del pie y reflejo aquileo (raíz S1).

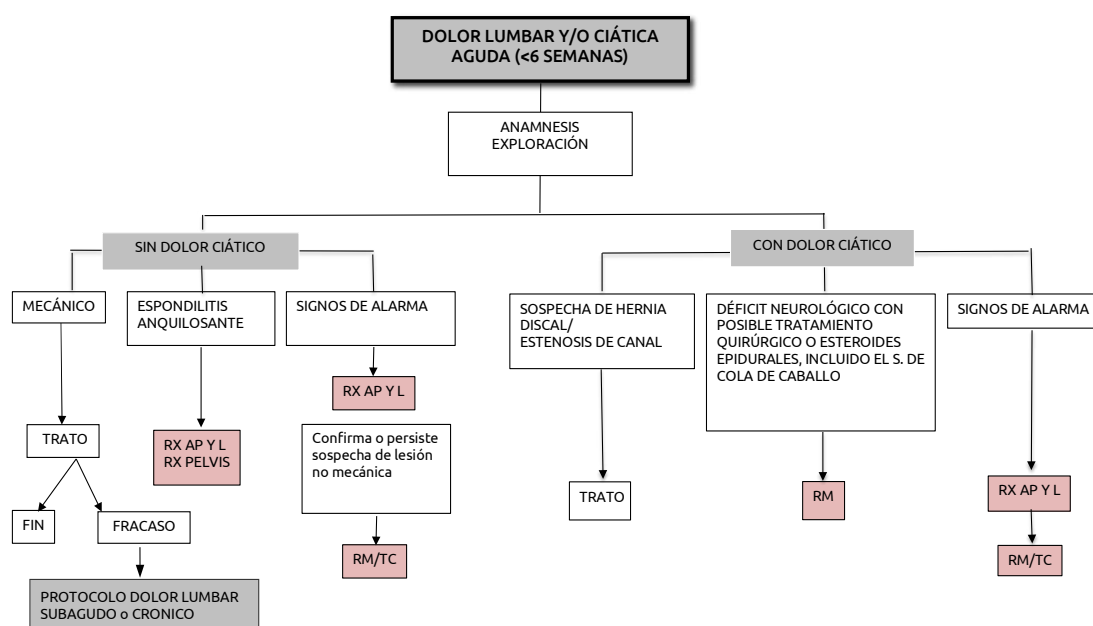
La mayoría de los casos suelen ser secundarios a hernia discal o estenosis de canal. En más del 90% de casos las hernias discales se localizan en los niveles de L4-L5 y L5-S1. La hernia discal se reabsorbe y regresa espontáneamente en 8 semanas por término medio aproximadamente en el 65% de los casos.

La estenosis de canal se caracteriza por un dolor lumbar irradiado a las piernas que se incrementa con la deambulación y cede al sentarse. En estos casos no es necesario realizar ninguna prueba radiológica y el tratamiento se puede iniciar generalmente sin necesidad de estudios de imagen, que se pueden obviar si la evolución clínica es favorable.

En cambio, si existe un déficit neurológico, y/o ante la posibilidad de requerir un tratamiento quirúrgico o inyección epidural de esteroides, se debe de realizar una RM que muestre la anatomía de la cola de caballo y la presencia de hernia discal.

En sospecha de síndrome de cola de caballo, con retención de orina, incontinencia fecal o urinaria, anestesia en silla de montar o déficits neurológicos progresivos en las piernas, la indicación es RM URGENTE puesto que SE TRATA DE UNA URGENCIA QUIRÚRGICA.

Si se asocian los signos de alarma descritos en el apartado anterior, el estudio Rx AP y lateral sigue siendo el paso inicial que orienta hacia el diagnóstico de procesos no mecánicos de la columna lumbar, y si se confirma o persiste la sospecha de un proceso específico, se completará con RM y si no está disponible, se realizará TC.



Protocolo de actuación consensuado entre el servicio de radiología y los servicios clínicos.

## 2. DOLOR LUMBAR SUBAGUDO Y CRÓNICO

Se considera dolor lumbar subagudo el que dura más de 6 semanas y crónico el que dura más de 12 semanas. El 5% de los casos con dolor lumbar agudo pueden cronificarse.

El estudio con Rx simple AP y lateral debe de ser la técnica de estudio inicial que permite evaluar la existencia y severidad de los cambios degenerativos disco-facetarios, las alteraciones de la alineación vertebral, la posibilidad de fractura, de un proceso inflamatorio-infeccioso crónico o de un tumor.

### 2.1. DE CAUSA MECÁNICA

Las causas mecánicas son el origen más frecuente de lumbalgia crónica, generalmente por discopatía, estenosis de canal o espondilolistesis. La TC y la RM incrementan la seguridad diagnóstica en un alto porcentaje de casos, pero no han demostrado que modifiquen significativamente la actitud terapéutica.

En sospecha de patología discal la prueba idónea es la RM.

En los casos de estenosis de canal y espondilolistesis en los que se va a hacer TRATAMIENTO QUIRÚRGICO, está indicado hacer TC, que es superior en la demostración de cambios óseos.

### 2.2. EMBARAZO

Durante el embarazo se suele producir un dolor lumbar a veces junto con dolor pélvico, sobre todo en el 2º y 3º trimestre, que desaparece en el postparto pero que suele ser recurrente en embarazos sucesivos. El algoritmo de diagnóstico tiene que ser igual que en pacientes no gestantes con las limitaciones obvias de la exploración física. La Rx simple está contraindicada en este periodo y tiene que ser reemplazada por la RM si el dolor es intenso.

### 2.3. CAUSAS NO MECÁNICAS

Entre las causas no mecánicas de lumbalgia subaguda o crónica hay que destacar las fracturas por insuficiencia, los tumores vertebrales, las infecciones y la espondiloartropatía.

- a. Fracturas por insuficiencia: Son aquellas cuya causa principal es una debilidad estructural generalizada del hueso que suele ser generalmente secundaria a osteoporosis de causa senil, ciertas enfermedades o medicamentos que pueden contribuir a la disminución de la resistencia ósea, como puede ser la enfermedad pulmonar obstructiva crónica, el alcoholismo, tratamiento con corticoides, etc.
- Rx AP y lateral es la primera técnica radiológica que hay que realizar, y suele ser suficiente para su diagnóstico.
  - Si hay compromiso del canal o se plantea el diagnóstico diferencial con una fractura patológica secundaria a un tumor subyacente, la RM es la técnica de elección, ya que a su definición anatómica se une la posibilidad de demostrar edema, un signo de que la fractura es reciente o inestable, hallazgo que puede tener implicaciones terapéuticas.

b. Tumores: Los tumores más frecuentes de la columna son las metástasis, por lo que el diagnóstico por imagen tiene una importancia crucial.

- La RM se considera la técnica más útil para el diagnóstico de los tumores metastásicos, ya que puede indicar si una lesión es benigna o maligna. La RM puede ser muy útil para definir la extensión a las partes blandas o al canal espinal.
- TC, cuando se plantea el diagnóstico de un tumor óseo primitivo. Permite definir con mayor resolución anatómica las lesiones óseas, así como estudiar su densidad interior y la existencia o no y características de la matriz tumoral.
- Biopsia guiada con TC. En caso de duda, los estudios seriados o la biopsia pueden aportar el diagnóstico definitivo.

c. Infección vertebral, espondilodiscitis.

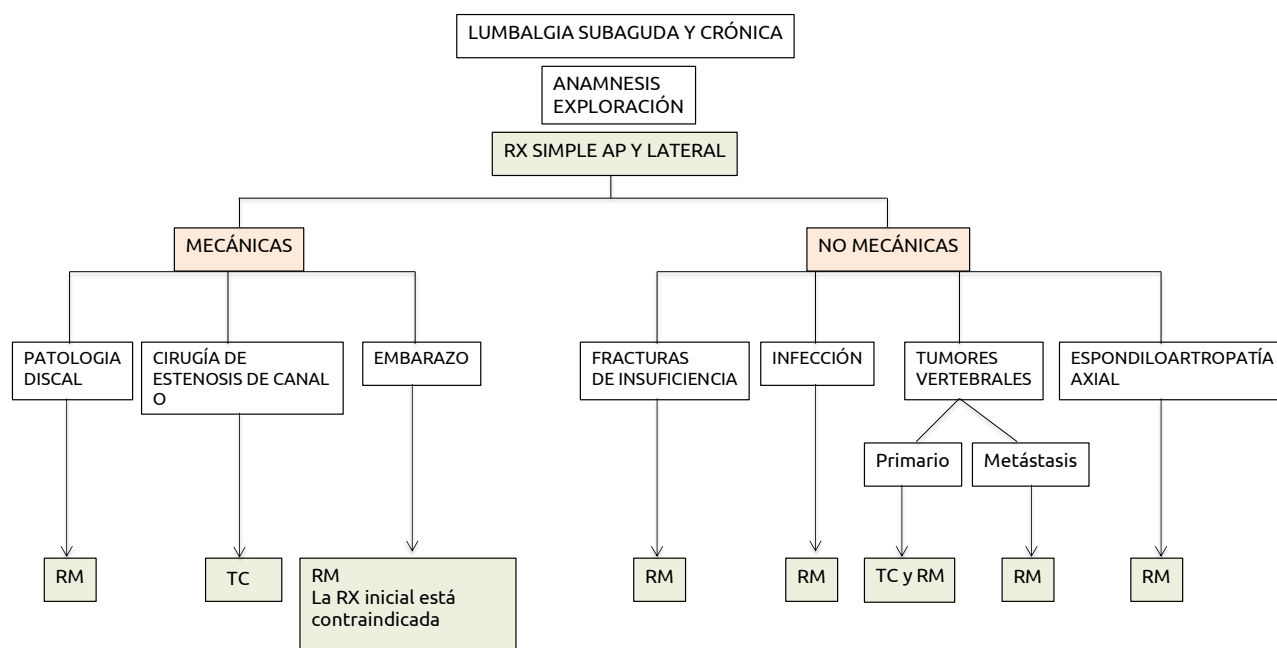
La infección vertebral suele tener una evolución larvada en el tiempo.

- Rx AP y lateral: Ante la sospecha de una infección, debe de realizarse en primer lugar una Rx y comparar con exploraciones previas.
- RM con contraste IV. Es muy sensible para el diagnóstico del edema precoz de las plataformas vertebrales asociado a la discitis. En casos más evolucionados podrá aportar una información anatómica sobre el grado de destrucción vertebral y de extensión a las partes blandas adyacentes o canal espinal.
- Biopsia guiada con TC para obtener el diagnóstico del germen causal, lo que se puede conseguir a través del hemocultivo o de la punción-aspiración del disco y vértebra patológica.

d. Espondiloartropatía axial.

La espondiloartropatía axial es otra causa de lumbalgia subaguda o crónica que engloba varios cuadros de diferente etiología, como psoriasis, enfermedad inflamatoria intestinal, espondilitis anquilosante, etc. Afecta a pacientes jóvenes que presentan rigidez matutina, dolor que mejora con el ejercicio y no con reposo.

Se debe de realizar RM de columna lumbar y sacroilíacas, siguiendo los criterios de la ASAS (Assessment of Spondyloarthritis International Society).



## BIBLIOGRAFÍA

1. Acute low back problems in adults: assessment and treatment. Agency for health care Policy and research. Clin Pract Guidel Quick Ref Guide Clin 1994; (14) iii-iv: 1-25.
2. Albeck MJ, Hilden J, Kjaer L, et al. A controlled comparison of myelography, computed tomography and magnetic resonance imaging in clinically suspected lumbar disc herniation. Spine 1995; 20: 443-448.
3. An HS, Andreshak TG, Williams A, et al. Can we distinguish between benign versus malignant compression fractures of the spine by magnetic resonance imaging? Spine 1995; 20(16): 1776-1782.
4. Australian Acute Musculoskeletal Pain Guidelines Group. Evidence-Based management of acute musculoskeletal pain. ISBN 1 875378 49 9.
5. Ballock RT, Mackersie R, Abitbol JJ, et al. Can burst fractures be predicted from plain radiographs? J Bone Joint Surg 1992; 74B: 147-150.
6. Baur A, Stähler A, Huber A, et al. Diffusion-weighted magnetic resonance imaging of spinal bone marrow. Seminars in Musculoskeletal Radio 2001; 5 (1): 35-42.
7. Boden SD, Davis DO, Dina TS, et al. Postoperative diskitis: distinguishing early MR imaging findings from normal postoperative disk space changes. Radiology 1992; 184: 765-771.
8. Boden SD, Wiesel SW. Lumbosacral segmental motion in normal individuals. Have we been measuring instability properly? Spine 1990; 15: 571-575.
9. Boden SD. The use of radiographic imaging studies in the evaluation of patients who have degenerative disorders of the lumbar spine. J Bone Joint Surg 1996; 78 A(1): 114-124.
10. Brandser EA, El-Khoury GY. Thoracic and lumbar spine trauma. Radiol Clin NA 1997; 35(3): 533-557.
11. Clinical Guideline. Diagnostic imaging for low back pain: advice for high value health care from the American College of Physicians. Ann Intern Med 2011; 154:181-189.

12. Clinical Guidelines. Diagnosis and treatment of low back pain: a joint clinical practice guideline from the American College of Physicians and the American Pain Society. *Ann Intern Med* 2007; 147: 478-491.
13. Cohoun E, McCall IW, Willians I, et al. Provocation discography as a guide to planning operations on the spine. *J Bone Joint Surg* 1988; 70 B(2): 267-271.
14. Frymoyer JW. Back pain and sciatica. *NEJM* 1988; 318(5): 291-300.
15. Gillan MGC, Gilbert FJ, Andrew JE, et al. Influence of imaging on clinical decision making in the treatment of lower back pain. *Radiology* 2001; 220: 393-399.
16. Hadelmann S. Failure of the pathology model to predict back pain. *Spine* 1990; 15(7): 718-724.
17. Halpin SFS, Yeoman L, Dundas DD. Radiographic examination of the lumbar spine in a community hospital: an audit of current practice. *BMJ* 1991; 303: 813-815.
18. Jayson MIV. Why does acute back pain become chronic? *Spine* 1997; 22(10): 1053-1056.
19. Johnson SM, Shah LM. Imaging of acute low back pain. *Radiol Clin N Am* 2019 (57): 397-413.
20. Kanis JA, Delmas P, Buckhardt P, et al. Guidelines for diagnosis and management of osteoporosis. *Osteoporosis Int* 1997; 7: 390-406.
21. Kraemer J. Presidential address: natural course and prognosis of intervertebral disc diseases. *Spine* 1995; 20: 635-639.
22. Murphey MD, Andrews CL, Flemming DJ, et al. Primary tumors of the spine: radiologic-pathologic correlation. *Radiographics* 1996; 16: 1131-1158.
23. O'Driscoll CM, Irwin A, Saifuddin A. Variations in morphology of the lumbosacral junction on sagittal MRI: correlation with plain radiography. *Skeletal Radiol* 1996; 25: 225-230.
24. Patel ND, Broderick DF, Burns J et al. ACR appropriateness criteria low back pain. *J Am Coll Radiol* 2016; 13(9): 1969-78.
25. Pérez-Higueras A, Alvarez L, Rossi R, y cols. Vertebroplastia percutánea. *Radiología* 2002; 44(1): 16-22.
26. Ries LAG, Kosary CL, Hankey BF, et al. Cancer statistic review, 1973-1996. National Cancer Institute. NIH Publication No 99-2789. Bethesda, MD, 1999.
27. Rinkus KM, Knaub MA. Clinical and diagnostic evaluation of low back pain. *Semin Spine Surg* 2008; 20:93-101.
28. Roach KE, Brown MD, Albin RD, et al. The sensitivity and specificity of pain response to activity and position in categorizing patients with low back pain. *Phys Ther* 1997; 77: 730-737.
29. Rodiek SO. Diagnostic methods in spinal infections. *Radiologe* 2001; 41(11): 976-986.
30. Ruiz Santiago F, Castellano García MM, Guzmán Alvarez L, Tello Moreno M. Tomografía computarizada y resonancia magnética en las enfermedades dolorosas del raquis: aportaciones respectivas y controversias: *Radiología* 2011; 53:116-133.
31. Siambanes D, Mather S. Comparison of plain radiographs and CT scans in instrumentated posterior lumbar interbody fusion. *Orthopedics* 1998; 21(2): 165-167.
32. Tallroth K. Plain CT of the degenerative lumbar spine. *Eur J Radiol* 1998; 27: 206-213.
33. Tann SB, Kozak JA, Mawad ME. The limitations of magnetic resonance imaging in the diagnosis of pathologic vertebral fractures. *Spine* 1991; 16(8):919-923.
34. Taoka T, Mayr NA, Lee HJ, et al. Factor influencing visualization of vertebral metastases on MR imaging versus bone scintigraphy. *AJR* 2001; 176: 1525-1530.
35. Waddell G. Failures of disc surgery and repeat surgery. *Acta Orthop Belgica* 1987; 20: 379-384.
36. Watts NB, Harris ST, Genant HK. Treatment of painful osteoporotic vertebral fracture with percutaneous vertebroplasty or kyphoplasty. *Osteoporosis Int* 2001; 12: 429-437.