

# Indicaciones de estudios de imagen en Patología de Cadera

La patología de cadera es muy frecuente en la práctica clínica habitual, siendo una de las causas de deterioro funcional más importantes en la población envejecida.

La exploración física y signos clínicos en el dolor de cadera abarcan multitud de patologías, tanto intrínsecas (intraarticulares) como extrínsecas (extraarticulares). Además, la coxalgia puede ser secundaria a patología referida de otras estructuras como articulaciones sacroilíacas, columna lumbar o rodilla.

## ESCENARIOS CLÍNICOS

### 1. DOLOR ATRAUMÁTICO DE CADERA

#### 1.1. DOLOR CRÓNICO. SOSPECHA DE ARTROSIS

- a. Rx.  
Proyecciones: AP de pelvis: estudio de ambas caderas. AP y Axial de cadera sintomática.
- b. TC.
  1. En artrosis de pacientes jóvenes con sospecha de displasia acetabular o femoral o pinzamiento femoro acetabular.
  2. En casos de artrosis avanzada como planificación quirúrgica y artroplastia.
  3. Casos excepcionales para descartar cuerpos libres y osificaciones.
- c. RM: Dolor crónico de cadera con Rx negativa o no concluyente.
- d. Considerar test anestésico de cadera +/- corticoesteroides.

#### 1.2. DOLOR CRÓNICO CON Rx NEGATIVA O NO CONCLUYENTE. SOSPECHA DE PATOLOGÍA EXTRA-ARTICULAR NO INFECCIOSA (ORIGEN TENDINOSO)

- a. Rx.  
Proyecciones: AP de pelvis / AP y Axial de cadera sintomática.

## b. ECOGRAFÍA.

Valorar estructuras tendinosas del entorno articular de la cadera, evaluar quistes paralabiales, chasquidos en cadera y posibilidad de aspiración / inyección ecoguiada. En caso de pubalgia para descartar hernia o lesión musculotendinosa de primera intención. Las inyecciones diagnósticas y terapéuticas indicadas por el especialista pueden ser útiles para confirmar localización del dolor y controlarlo durante un tiempo.

## c. RM.

1. Es la técnica más sensible y específica para evaluar patologías de partes blandas periarticulares (bursitis ilioasas, pubalgias, bursitis trocánteras, roturas o tendinosis de aductores, calcificaciones tendinosas, lesiones isquiotibiales...).
2. Casos seleccionados con Rx negativa y sospecha de pubalgia. Técnica de elección en casos de sospecha de síndrome subglúteo profundo.

**1.3. DOLOR CRÓNICO CON Rx NEGATIVA O NO CONCLUYENTE. SOSPECHA DE DISPLASIA DE CADERA DEL ADULTO (8)**

## a. Rx.

Proyecciones: AP de pelvis / AP y Axial de cadera sintomática.

Proyección de falso perfil (angulando cadera unos 65° despegándola de la cadera contralateral). Puede ser diagnóstica.

## b. RM para completar diagnóstico y descartar lesiones asociadas. El TC con reconstrucciones 3D en el caso en el que se plantee la cirugía.

**1.4. DOLOR CRÓNICO CON Rx NEGATIVA O NO CONCLUYENTE. SOSPECHA DE ROTURA LABRAL O CONDIAL O SOSPECHA DE PINZAMIENTO FEMOROACETABULAR**

## a. Rx.

Proyecciones: AP de pelvis / AP, cross table y Lequesne de cadera sintomática.

## b. RM: Está indicada especialmente para descartar otros orígenes del dolor.

## c. Artro-RM/Artro-TC es la técnica de elección.

## d. En el caso de plantearse tratamiento quirúrgico de pinzamiento femoroacetabular el TC con reconstrucciones 3D puede estar indicado.

## e. Artro-TC.

Útil para diagnóstico de rotura labrum en ausencia de Artro-RM. Deben obtenerse imágenes de alta resolución.

**1.5. DOLOR CRÓNICO CON Rx NEGATIVA O NO CONCLUYENTE. SOSPECHA DE PINZAMIENTO FEMORO-ACETABULAR(4.)**

## a. Rx. Las alteraciones radiológicas óseas con frecuencia son evidentes.

Proyecciones: AP de pelvis / AP y Axial de cadera sintomática. Proyección adicional axial de Dunn ("rana"), proyección de falso perfil.

- b. RM. En caso de Rx no concluyentes o bien para identificar patologías acompañantes a este pinzamiento (lesiones del labrum y del cartílago articular). También en caso de planificar el tratamiento quirúrgico.
- c. TC. En caso de planificar tratamiento quirúrgico para evaluar morfología ósea (reconstrucciones 3D).

#### 1.6. DOLOR CRÓNICO CON Rx NEGATIVA O NO CONCLUYENTE. SOSPECHA DE NECROSIS AVASCULAR

- a. Rx.  
Proyecciones: AP de pelvis / AP y Axial de cadera sintomática. La proyección “de rana” puede ser necesaria para evaluar la zona anterosuperior de la cabeza del fémur. La sensibilidad de la Rx simple es baja para estadios precoces de NAV.
- b. RM. De elección en pacientes con Rx negativa o dudosa, y para la estadificación. Altamente sensible y específica. Es recomendable estudio de ambas caderas para detectar NAV en el lado contralateral.
- c. TC. Cuando la RM está contraindicada o como técnica complementaria. Puede tener utilidad para valorar extensión de patología, artrosis, imágenes en 3D y planificación de osteotomía o artroplastia.

#### 1.7. DOLOR CRÓNICO CON Rx NEGATIVA O NO CONCLUYENTE. SOSPECHA DE EDEMA TRANSITORIO DE MÉDULA ÓSEA

- a. Rx  
Proyecciones: AP de pelvis / AP y Axial de cadera sintomática. Excluye otras causas de dolor de cadera. Puede ser negativa o demostrar osteopenia entre las 4-8 semanas tras los síntomas que se resuelve espontáneamente en unos meses.
- b. RM. De elección en pacientes con Rx negativa o dudosa.

#### 1.8. DOLOR CRÓNICO. SOSPECHA DE COXA SALTANS EXTRAARTICULAR O CADERA EN RESORTE

- a. La cadera en resorte no necesita pruebas de imagen, es un diagnóstico clínico.
- b. En caso de dudas diagnósticas ECOGRAFÍA como técnica de elección.

#### 1.9. DOLOR CRÓNICO. SOSPECHA DE BURSITIS TROCANTÉRICA

- a. Rx.  
Proyecciones: AP de pelvis / AP y Axial de cadera sintomática.  
Generalmente no es de ayuda en este diagnóstico, pero puede servir para descartar otras patologías asociadas.
- b. ECOGRAFÍA. Diagnóstico de la bursa inflamada superficial al trocánter, con líquido. Si el especialista lo requiere, existe la posibilidad de realizar aspiración del líquido, análisis del mismo, y/o e infiltración eco-guiada diagnóstico-terapéutica. También se detectan tendinosis y roturas de tendones abductores.

- c. RM. Demostrar líquido en la bursa y roturas tendinosas o tendinosas de músculos abductores. Se puede utilizar como segunda opción tras estudio ecográfico no concluyente.

#### 1.10. DOLOR CRÓNICO. SOSPECHA DE ARTRITIS SÉPTICA

- a. Rx. Proyecciones: AP de pelvis / AP y Axial de cadera sintomática. Para descartar otras patologías asociadas y excluir osteomielitis. En estadios iniciales puede ser negativa o demostrar aumento de espacio articular por derrame, osteoporosis en ambas vertientes óseas articulares y en fases más tardías puede mostrar destrucción articular, erosiones y pinzamiento de espacio articular.
- b. ECOGRAFÍA. Es la técnica de elección para diagnóstico de derrame articular y útil para realizar artrocentesis eco-guiada.
- c. RM. Útil para completar el estudio de artritis de cadera y descartar complicaciones (osteomielitis e infección tejidos blandos). Es muy sensible para diagnóstico de derrame articular, destrucción de cartílago y edema de médula ósea.
- d. TC. Cuando no se dispone de RM o está contraindicada. Detecta derrames en caso de abundante cuantía y erosiones óseas. No detecta destrucción del cartílago.
- e. MEDICINA NUCLEAR. INDICACIONES. Cuando la RM no está disponible. Es inespecífica.

#### 1.11. DOLOR CRÓNICO DE CADERA. SUGESTIVO DE SINOVITIS VILLONODULAR / OSTEOCONDROMATOSIS SINOVIAL

- a. Rx.  
Proyecciones: AP de pelvis / AP y Axial de cadera sintomática.
- b. RM. Es la modalidad de imagen de elección para valorar la sinovitis villonodular y la condromatosis sinovial...  
En ocasiones la Artro-RM define mejor las masas intraarticulares.
- c. TC. Puede confirmar calcificación de algún cuerpo intra-articular. En caso de no poder realizarse RM se puede hacer TC simple o Artro-TC.
- d. ASPIRACIÓN ARTICULAR GUIADA POR IMAGEN.

#### 1.12. DOLOR CRÓNICO DE CADERA . SUGESTIVO DE PATOLOGÍA PROTÉSICA

- a. Rx.
- b. Rx dos proyecciones incluyendo todo el vástago femoral si lo hubiera. Valorar posibles radiolucencias que sugieran infección, enfermedad de partículas o movilización de componente protésico femoral o acetabular.
- c. TC. Se puede indicar de forma prequirúrgica (especialista) o si sospecha enfermedad de partículas. Evitar artefactos metálicos con parámetros de adquisición adecuados.
- d. RM. Las nuevas técnicas de RM con menos artefactos permiten valorar componentes protésicos y su asentamiento óseo así como sus complicaciones siendo hoy en día superiores al estudio de TC.
- e. Los estudios de GANMAGRAFÍA ÓSEA pueden ser una herramienta complementaria más para descartar complicaciones tras cirugía protésica.

## 2. DOLOR TRAUMÁTICO DE CADERA

### 2.1. FRACTURA DE CADERA

- a. Rx. Es la técnica de imagen de elección. Las proyecciones AP y Axial de cadera pueden ser suficientes para el diagnóstico en la mayoría de fracturas, avulsiones óseas y luxaciones.  
Pueden pasar desapercibidas: fracturas de sacro, anillo pélvico y acetábulo, así como fracturas no desplazadas, fracturas por insuficiencia y fracturas de stress/incompletas de cuello de fémur.
- b. ECOGRAFÍA. no está indicada en general para el diagnóstico.
- c. TC. Ayuda en la búsqueda de fracturas incompletas y fracturas ocultas no vistas en Rx simple. Estaría indicada también en sospecha de fracturas de sacro, anillo pélvico y acetábulo difíciles de ver en Rx.
- d. RM. técnica de elección para valorar fracturas ocultas de cadera, También aporta información acerca de: avulsiones, contusiones óseas, lesiones musculares y lesiones nerviosas (nervio ciático).
- e. MEDICINA NUCLEAR. Únicamente en caso de sospecha de fractura, no diagnóstico en Rx y no disponibilidad de TC o RM.

## 3. DOLOR DE CADERA EN LA EDAD PEDIÁTRICA

3.1. EVALUACIÓN CLÍNICA: periódica, en cada revisión pediátrica hasta los 12 meses de edad.

3.2. ECOGRAFÍA: en niños con factores de riesgo como:

- historia familiar de displasia,
- parto de nalgas y
- exploración física dudosa o no concluyente.

Realizar tras 2 semanas de vida (la laxitud articular post parto del neonato se resuelve espontáneamente en los primeros 15 días).

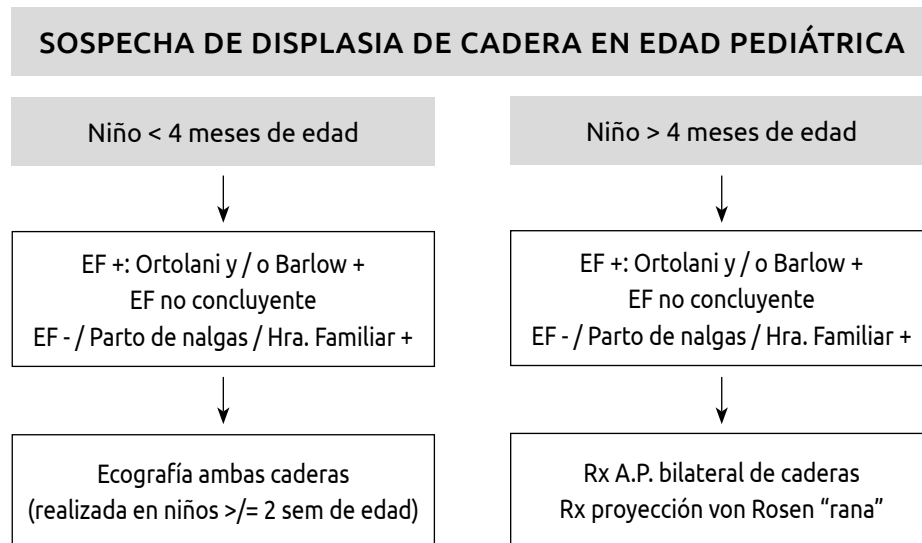
3.3. Rx. A partir de los 4-6 meses (osificación epifisaria femoral).

Proyección AP de ambas caderas.

Proyección von Rosen o de "rana".

3.4. TC. No indicada para diagnósticos iniciales.

3.5. RM. En caso de luxaciones complejas y sospecha de necrosis avascular.



## EN RESUMEN:

La evaluación inicial del dolor de cadera de cualquier causa se realiza con RADIOLOGÍA SIMPLE. Cuando esta técnica no detecta alteraciones y persiste dolor se recurrirá a otros métodos de imagen.

ECOGRAFÍA ayuda en casos de derrame articular en cadera, colecciones líquidas bursales o periarticulares y para guía de aspiración, inyección de anestésicos y esteroides intra o extra-articularmente y para guía de biopsias de tejidos blandos. Es muy útil para evaluación dinámica de tendones y músculos.

La TC sin contraste es la técnica más eficaz en contexto traumático, planificación preoperatoria y guía de biopsia de tumores. La TC con C.I.V. se utiliza en casos de artritis séptica o sospecha de abscesos. La TC puede no detectar fracturas ocultas y no es útil para valorar edema óseo de cualquier causa.

La Artro-TC se utilizará cuando estuviera contraindicada o no disponible la Artro-RM.

La RM es fiable en la evaluación de médula ósea, espacio articular, estructuras neurovasculares y partes blandas. Es la modalidad de elección para diagnóstico de fracturas ocultas no vistas en Rx. También es la técnica preferente para estudio de lesiones osteocondrales, lesiones musculares, derrame articular, diagnóstico precoz y tratamiento de NAV, síndrome doloroso iliopsoas y trocantérico, infección y tumor.

La Artro-RM es idónea para evaluar labrum, cartílago articular, ligamento teres y cuerpos libres.

Estudios de MEDICINA NUCLEAR pueden ser de cuerpo entero o de estudio focal de cadera. Reservado para sospecha de NAV cuando Rx es negativa y RM está contraindicada, para evaluar metástasis, aflojamiento o infección protésica. Son poco específicos.

## BIBLIOGRAFÍA

1. Beaman FD, von Herrmann PF, Kransdorf MJ, Adler RS, Amini B, Appel M, et al. ACR Appropriateness Criteria® Suspected Osteomyelitis, Septic Arthritis, or Soft Tissue Infection (Excluding Spine and Diabetic Foot). *J Am Coll Radiol* [Internet]. 2017;14(5):S326–37. Available from: <http://dx.doi.org/10.1016/j.jacr.2017.02.008>
2. Beltran LS, Rosenberg ZS, Mayo JD, De Tuesta MD, Martin O, Neto LP, et al. Imaging evaluation of developmental hip dysplasia in the young adult. *Am J Roentgenol*. 2013;200(5):1077–88.
3. Bureau NJ, Chhem RK, Cardinal É. Musculoskeletal infections: US manifestations. *Radiographics*. 1999;19(6):1585–92.
4. Casado Verdugo OL, Sanchez Sobrino A, Mediavilla Arza I. Pruebas de imagen y evaluación de la patología articular y periarticular de la cadera. *Rev Española Artrosc y Cirugía Articul*. 2016;23(1):19–30.
5. Ganz R, Parvizi J, Beck M, Leunig M, Nötzli H, Siebenrock KA. Femoroacetabular Impingement: A Cause for Osteoarthritis of the Hip. *Clin Orthop Relat Res*. 2003;(417):112–20.
6. Hernando MF, Cerezal L, Pérez-Carro L, Abascal F, Canga A. Deep gluteal syndrome: Anatomy, imaging, and management of sciatic nerve entrapments in the subgluteal space. *Skeletal Radiol*. 2015;44(7):919–34.
7. Karrasch C, Lynch S. Practical approach to hip pain. *Med Clin North Am*. 2014;98(4):737–54.
8. Lauri C, Tamminga M, Glaudemans AWJM, Juárez Orozco LE, Erba PA, Jutte PC, et al. Detection of osteomyelitis in the diabetic foot by imaging techniques: A systematic review and meta-analysis comparing mri, white blood cell scintigraphy, and FDG-PET. *Diabetes Care*. 2017;40(8):1111–20.
9. Mettler FA. American College of Radiology imaging after total hip arthroplasty. 2015;237–8.
10. Meyer DC, Beck M, Ellis T, Ganz R, Leunig M. Comparison of six radiographic projections to assess femoral head/neck asphericity. *Clin Orthop Relat Res*. 2006;(445):181–5.
11. Mintz DN, Roberts CC, Bencardino JT, Baccei SJ, Caird MS, Cassidy RC, et al. ACR Appropriateness Criteria® Chronic Hip Pain. *J Am Coll Radiol* [Internet]. 2017;14(5):S90–102. Available from: <http://dx.doi.org/10.1016/j.jacr.2017.01.035>
12. Muñoz Chiamil S, Astudillo Abarca C. Imaging of the hip: a systematic approach to the young adult hip. *Muscle Ligaments Tendons J*. 2019;06(03):265.
13. Murphey MD, Roberts CC, Bencardino JT, Appel M, Arnold E, Chang EY, et al. ACR Appropriateness Criteria Osteonecrosis of the Hip. *J Am Coll Radiol* [Internet]. 2016;13(2):147–55. Available from: <http://dx.doi.org/10.1016/j.jacr.2015.10.033>
14. Sconfienza LM, Albano D, Allen G, Bazzocchi A, Bignotti B, Chianca V, et al. Clinical indications for musculoskeletal ultrasound updated in 2017 by European Society of Musculoskeletal Radiology (ESSR) consensus. *Eur Radiol*. 2018 Dec 1;28(12):5338–51.
15. Tannast M, Siebenrock KA, Anderson SE. Femoroacetabular impingement: Radiographic diagnosis - What the radiologist should know. *Am J Roentgenol*. 2007;188(6):1540–52.
16. The diagnostic performance of MRI in osteoarthritis: a systematic review and meta-analysis. *Osteoarthr Cartil*. 2012;20:13–21.
17. Xu L, Hayashi D, Guermazi A, Hunter DJ, Li L, Winterstein A, et al. The diagnostic performance of radiography for detection of osteoarthritis-associated features compared with MRI in hip joints with chronic pain. *Skeletal Radiol*. 2013;42(10):1421–8.