

Indicaciones de estudios de Patología de Rodilla

El dolor de rodilla es un síntoma común en personas de todas las edades originado por una amplia gama de patologías que pueden afectar a toda la articulación o bien solo a alguno de sus elementos.

La historia clínica sigue siendo esencial en el diagnóstico de los pacientes con dolor de rodilla. No obstante, dado que el dolor de rodilla puede ser impreciso y su diagnóstico diferencial complejo, un enfoque más práctico es centrarse en los siguientes tres aspectos:

Basándonos en los síntomas principales y el factor desencadenante podemos dividir el dolor de rodilla en 4 categorías:

1. Dolor agudo: postraumático o por sobreuso.
2. Dolor crónico: por sobreuso.
3. Dolor posquirúrgico.
4. Dolor inespecífico: dolor con síntomas sistémicos o constitucionales. Sin traumatismo y sin sobreuso (incluye enfermedad sistémica, inflamatoria o tumoral).

ESCENARIOS CLÍNICOS

1. DOLOR AGUDO TRAUMÁTICO

1.1. RADIOGRAFÍA SIMPLE (Rx) AP Y LATERAL

Indicada en aquellos pacientes con traumatismo que presenten uno o más de los siguientes supuestos (Reglas de Ottawa) .

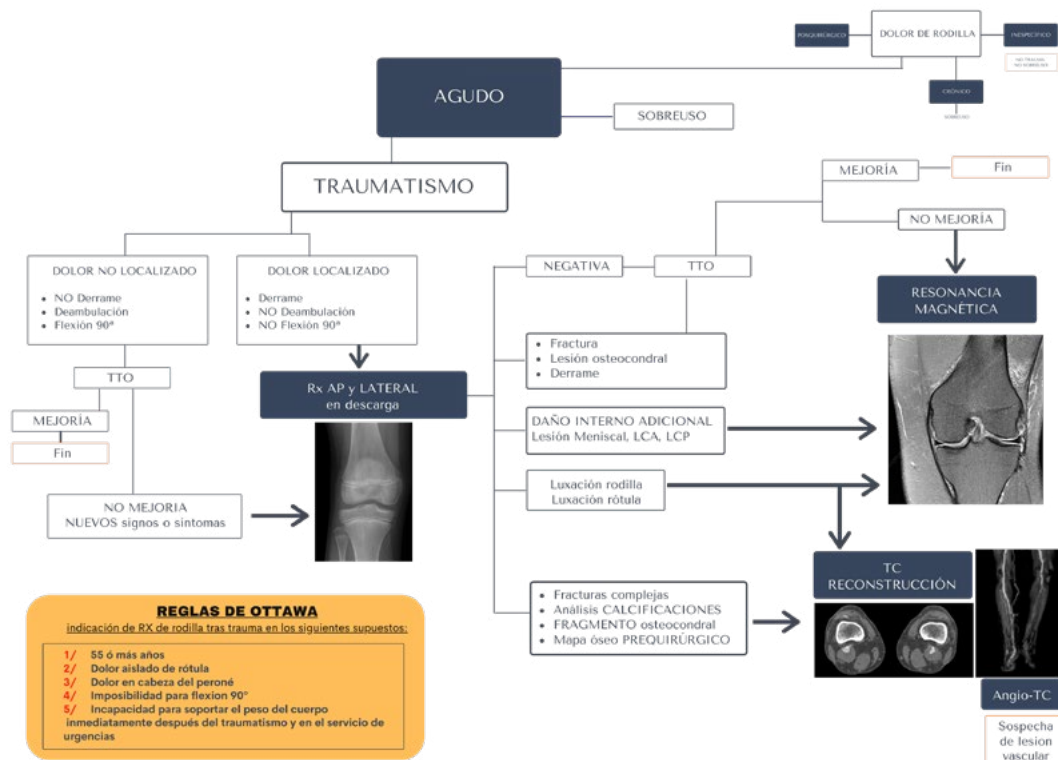
- 55 años o más.
- Dolor aislado de rótula.
- Dolor en la cabeza de peroné.
- Imposibilidad para flexión de 90°.
- Incapacidad para soportar el peso del cuerpo inmediatamente después del traumatismo y en el servicio de urgencias.

1.2. RESONANCIA MAGNÉTICA (RM)

- Si persisten los síntomas.
- Si hay indicios clínicos de daño interno: FRACTURA, LESIÓN LIGAMENTOSA, LESIÓN OSTEOCONDAL, DERRAME.

1.3. TOMOGRAFÍA COMPUTARIZADA (TC)

- Para el análisis detallado de calcificaciones, fragmento osteo-condral o mapa óseo prequirúrgico se realizará TC con reconstrucciones.



Algoritmo de indicación de prueba de imagen para el dolor de rodilla postraumático

Protocolo de actuación consensuado entre el servicio de radiología y los servicios clínicos.

2. DOLOR AGUDO/CRÓNICO NO TRAUMÁTICO O POR SOBREUSO

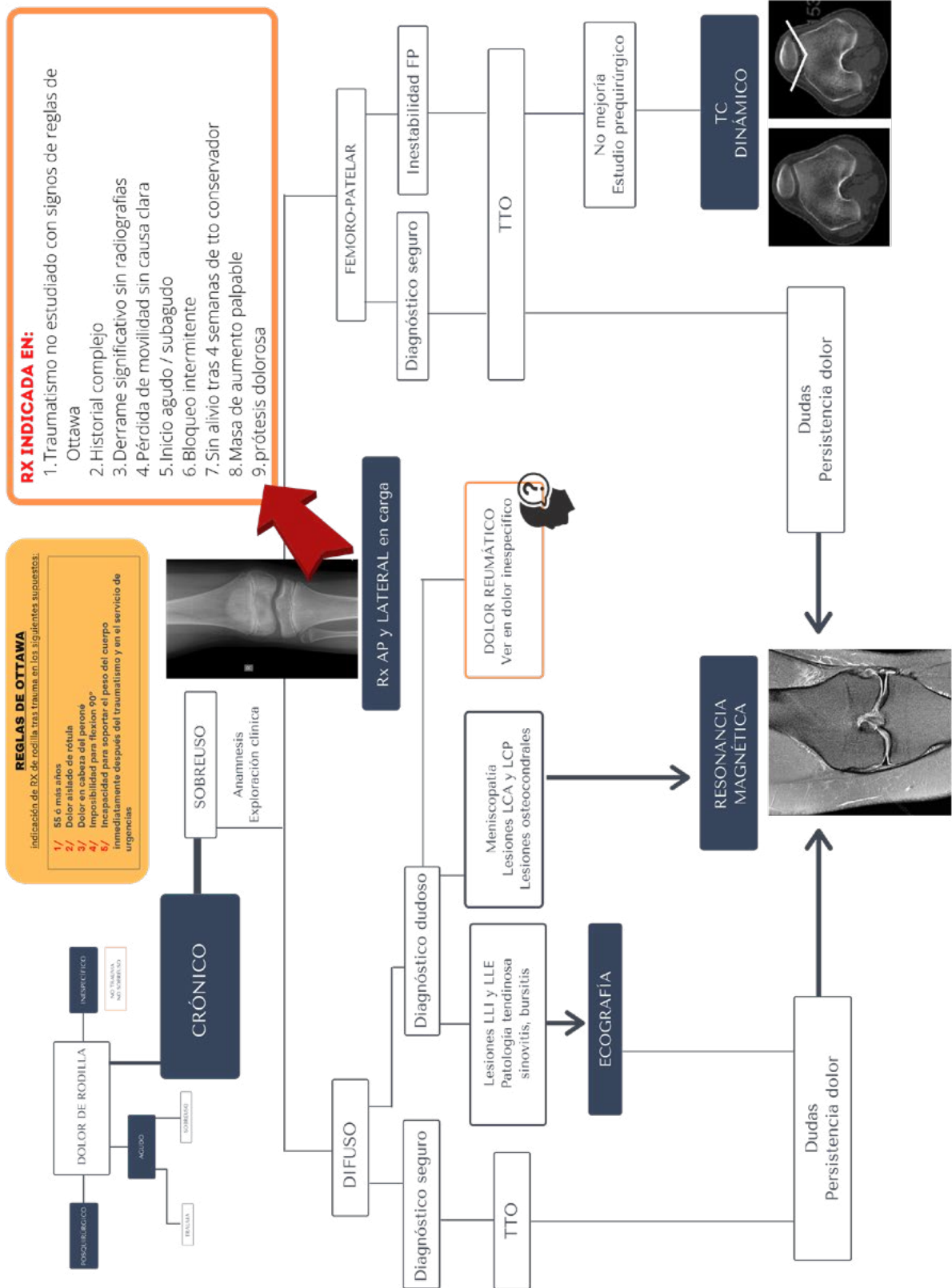
Paciente con dolor de rodilla no traumático de menos de 4 semanas de duración.

2.1. DOLOR DIFUSO

- Rx SIMPLE AP EN CARGA Y LATERAL. Indicada en:
 - Traumatismo no estudiado con signos de reglas de Ottawa.
 - Historial complejo.
 - Derrame significativo sin radiografías.
 - Pérdida de movilidad sin causa clara.
 - Inicio agudo / subagudo.
 - Bloqueo intermitente.
 - Sin alivio tras 4 semanas de tratamiento conservador.
 - Aumento de partes blandas palpable.
 - Prótesis dolorosa.
- ECOGRAFÍA
 - Lesiones de ligamentos colaterales y tendones.
 - Bursitis y lesiones de partes blandas.
 - Valoración del derrame articular.
- RESONANCIA MAGNÉTICA (RM)
 - Si la ecografía no llega al diagnóstico u ofrece dudas.
 - Sospecha de lesión interna: meniscos, ligamentos cruzados, lesiones osteocondrales, edema óseo u osteonecrosis.
 - Patología sinovial no aclarada en ecografía.

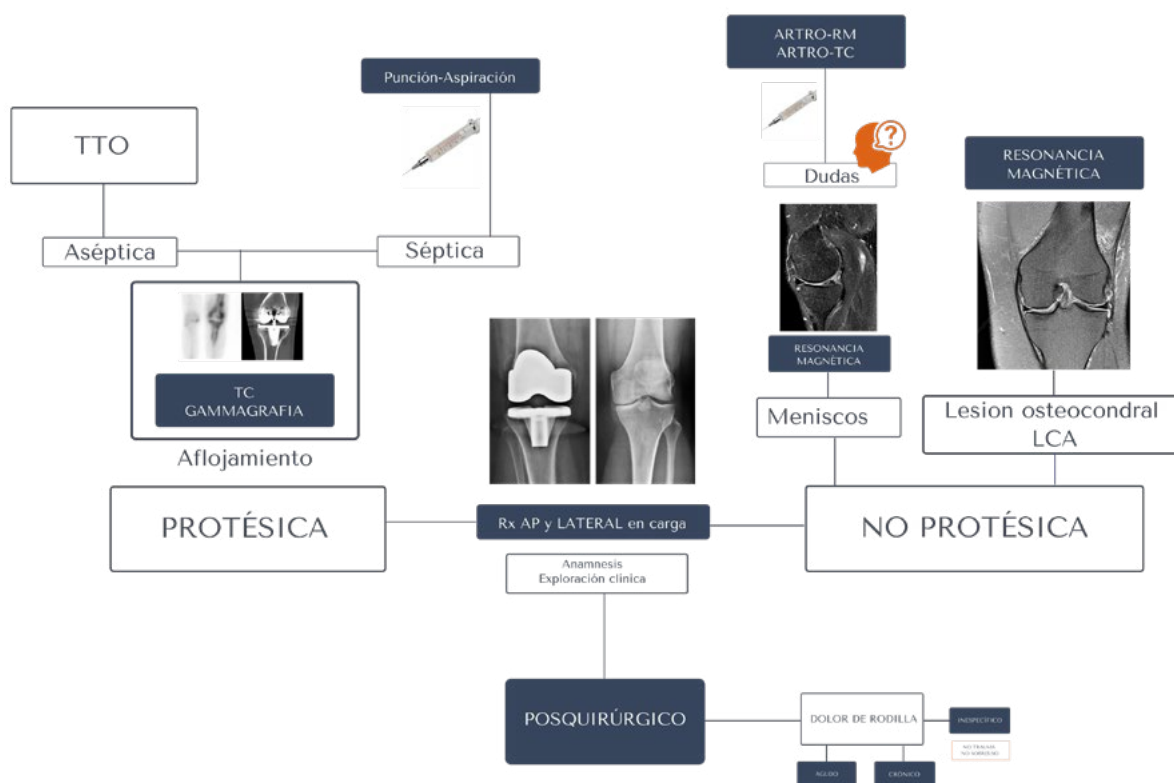
2.2. DOLOR FEMORO-PATELAR

- RESONANCIA MAGNÉTICA (RM)
 - Si después del tratamiento persiste dolor.
 - Lesión del cartílago femoropatelar.
 - Inestabilidad femoropatelar.
- TOMOGRAFÍA COMPUTARIZADA (TC) DINÁMICA
 - El estudio de alineación de miembros inferiores se puede realizar incluyendo las caderas para valorar la anteversión de caderas o focalizado en las rodillas. El estudio de rodillas se debe realizar en extensión y posteriormente en semiflexión de 15-20°. Se valorarán la posición de la patela (altura de la patela, subluxación), la presencia de displasia de cóndilos femorales, el componente rotacional femoral y la localización de la tuberosidad anterior de la rótula.
 - Indicación: estudio quirúrgico de la inestabilidad femoropatelar.



Algoritmo de indicación de prueba de imagen para el dolor de rodilla crónico o por sobreuso

Protocolo de actuación consensuado entre el servicio de radiología y los servicios clínicos.



Algoritmo de indicación de prueba de imagen para el dolor de rodilla posquirúrgico

3. DOLOR POSQUIRÚRGICO

Se debe hacer un estudio inicial de RADIOGRAFÍA SIMPLE AP Y LATERAL EN CARGA.

3.1. RODILLA PROTÉSICA

- TC
 - Para evaluar aflojamiento.
 - Para medir el posicionamiento del implante y la movilización.
- Gammagrafía Ósea
 - Con ^{99m}Tc -Difosfonatos (realizando imagen planar con opción SPECT/SPECT-TC) o Gammagrafía con Leucocitos autólogos marcados (realizando imagen planar con opción SPECT/SPECT-TC) si se sospecha aflojamiento o infección.
- Punción, Aspiración y Análisis del Líquido Articular si se sospecha infección.

3.2. RODILLA NO PROTÉSICA

- RM
 - Para evaluar cirugía osteocondral o de revascularización.
 - Con secuencias SET2 para evaluar cirugía meniscal y del LCA.
- Artro-TC o Artro-RM
 - Si existen dudas diagnósticas con RM convencional.

4. DOLOR INESPECÍFICO

Ante un dolor inespecífico de rodilla sin relación con traumatismo o con actividad se deben tener en cuenta cuatro aspectos.

- a. Tiempo de evolución: agudo/subagudo/crónico.
- b. Presencia o no de derrame articular.
- c. Si empeora con la actividad o no (mecánico/no mecánico).
- d. Localización del dolor.

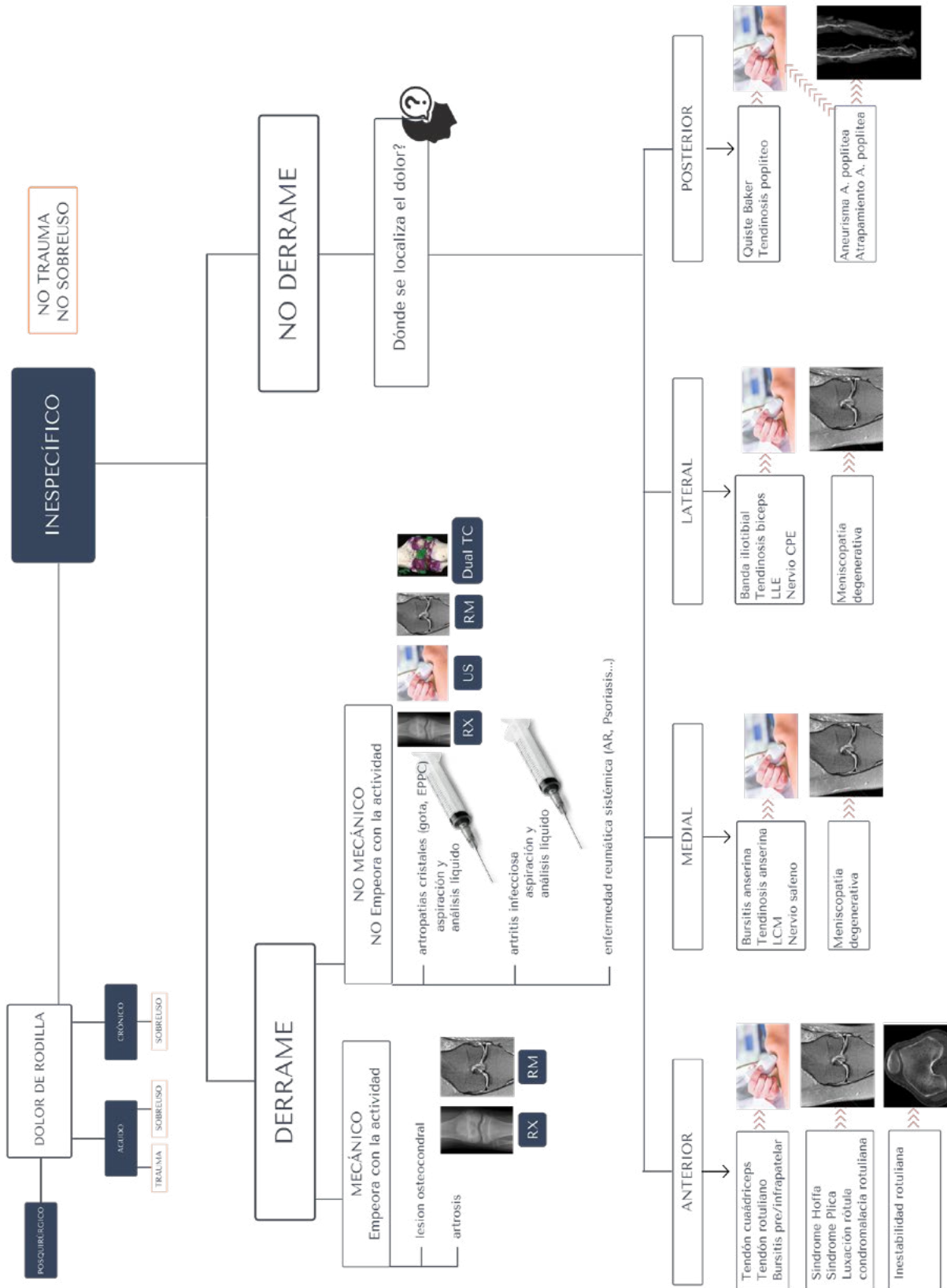
En base a estos aspectos se debe seguir el siguiente protocolo de actuación:

4.1. DOLOR INESPECÍFICO CON DERRAME:

- a. Mecánico (empeora con la actividad)
 - Lesión osteocondral.
 - Artrosis.
- b. No mecánico (no empeora con la actividad)
 - Valorar punción, aspiración y análisis para descartar artropatía inflamatoria, por depósito de cristales o infecciosa.

4.2. DOLOR INESPECÍFICO SIN DERRAME, valorar en función de la localización del dolor

- a. Anterior:
 - ECOGRAFÍA: Aparato extensor.
 - RM: Luxación patelar, síndrome de la grasa de Hoffa, síndrome de plica intraarticular o lesión condral femoropatelar.
 - TC: Inestabilidad rotuliana.
- b. Medial
 - ECOGRAFÍA: Sospecha de bursitis anserina, ligamento colateral medial o nervio safeno.
 - RM: Meniscopatía si se plantea tratamiento.
- c. Lateral
 - ECOGRAFÍA: Sospecha de lesión de la banda ileotibial, tendinosis bicipital, ligamento lateral externo o nervio ciático poplíteo externo.
 - RM: Meniscopatía externa si se plantea tratamiento.
- d. Posterior
 - ECOGRAFÍA: Sospecha de quiste de Baker o tendinosis poplítea.
 - ANGIOTC: Sospecha de lesión de la arteria poplítea, aneurisma o atrapamiento.



Algoritmo de indicación de prueba de imagen para el dolor de rodilla inespecífico

Protocolo de actuación consensuado entre el servicio de radiología y los servicios clínicos.

BIBLIOGRAFÍA

1. Bianchi S, Abdelwahab IF, Mazzola CG, et al. Sonographic examination of muscle herniation. *J Ultrasound Med.* 1995 May; 14(5):357-60.
2. Bohndorf K. Osteochondritis (osteochondrosis) dissecans: A review and new MRI classification. *Eur Radiol* 1998; 8: 103-112.
3. Bradley DM, Bergman AG, Dillingham MF, MR imaging of cyclops lesions. *AJR* 2000; 174 (3): 719-726.
4. Bredella MA, Tirman PF, Peterfy CG. Accuracy of T2-weighted fast spin-echo with fat saturation in detecting cartilage defects in the knee: comparison with arthroscopy in 130 patients. *AJR* 1999; 172 (4): 1073-1080.
5. Brooks S, Morgan M. Accuracy of clinical diagnosis in knee arthroscopy. *Ann R Coll Surg Engl.* 2002 Jul; 84(4):265-8.
6. Coumas JM, Palmer WE. Knee arthrography. *Radiol Clin NA* 1998; 36 (4): 703-728.
7. Davies SG, Baudouin CJ, King JB, et al. Ultrasound, computed tomography and magnetic resonance imaging in patellar tendinitis. *Clin Radiol.* 1991 Jan; 43(1):52-6.
8. Firooznia HF. Knee. In *MRI and CT of musculoskeletal system.* Patterson AS ed. Mosby-YearBook. St Louis 1992; p: 662-667.
9. Fulkerson JP, Shea KP. Disorders of patellofemoral alignment. *J Bone Joint Surg Am.* 1990 Oct; 72(9):1424-9.
10. Kransdorf MJ. *Imaging of soft tissue tumors.* WB Saunders Company, Philadelphia 1997.
11. Kuhne JH, Durr HR, Steinborn M, et al. Magnetic resonance imaging and knee stability following ACL reconstruction. *Orthopedics* 1998; 21(1): 39-43.
12. Liow RY, Birdsall PD, Greiss ME. Spiral computed tomography with two- and three-dimensional reconstruction in the management of tibial plateau fractures. *Orthopedics* 1999;
13. Llauger J, Palmer J, Rosón N, et al. Nonseptic monoarthritis: imaging features with clinical and histopathologic correlation. *Radiographics* 2002; 20: S263-S278.
14. Lundorf E, Staunstrup H, Schmidt SA, et al. Clinical magnetic resonance imaging and arthroscopic findings in knees: a comparative prospective study of meniscus anterior cruciate ligament and cartilage lesions. *Arthroscopy* 1998 Mar; 14(2):171-5.
15. Miniaci A, Bailey WH, Bourne RB, et al. Analysis of radionuclide arthrograms, radiographic arthrograms, and sequential plain radiographs in the assessment of painful hip arthroplasty. *J Arthroplasty* 1990; 5(2): 143-149.
16. Muellner T, Egkher A, Nikolic A, et al. Open meniscal repair: clinical and magnetic resonance imaging findings after twelve years. *Am J Sport Med* 1999; 27 (1): 16-20.
17. Munshi M, Davidson M, MacDonald PB, et al. The efficacy of magnetic resonance imaging in acute knee injuries. *Clin J Sport Med* 2000; 10(1): 34-39.
18. Solomon DH, Simel DL, Bates DW, et al. The rational clinical examination. Does this patient have a torn meniscus or ligament of the knee? Value of the physical examination. *JAMA* 2001 Oct 3; 286(13):1610-20.
19. Stiell IG, Greenburg GH, Wells GA, et al. Derivation of a decision rule for the use of radiography in acute knee injuries. *Ann Emerg Med* 1995; 26 (4): 405-413.
20. Tigges S, Pitts S, Mukundan S, Morrison D, Olson M, Shahriara A. External validation of the Ottawa knee rules in an urban trauma center in the United States. *Am J Roentgenol.* 1999;172:1069-71.

21. Vincken PW, ter Braak BP, van Erkel AR. Effectiveness of MR imaging in selection of patients for arthroscopy of the knee. *Radiology* 2002 Jun; 223(3):739-46.

22. Ward EE, Jacobson JA, Fessell DP, et al. Sonographic detection of Baker's cysts: comparison with MR imaging. *AJR Am J Roentgenol* 2001 Feb; 176(2):373-80.