

# Indicaciones de estudios de Patología de Traumatismo Toracolumbar

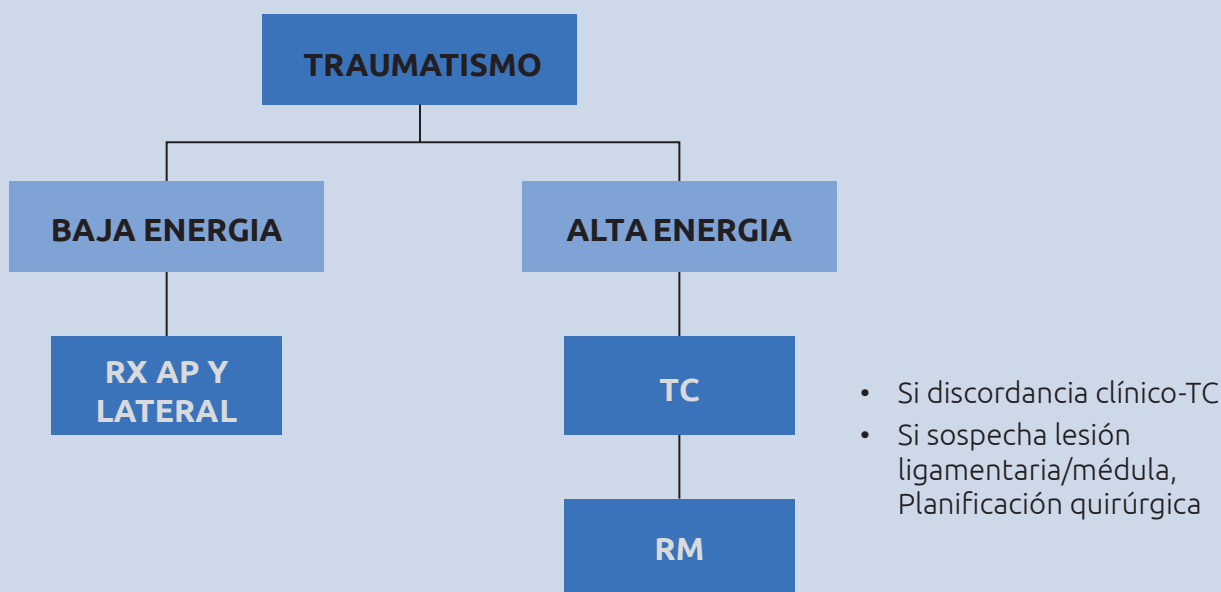
La afectación de la columna torácica en los traumatismos no es infrecuente, principalmente en accidentes de tráfico y traumatismos de alta energía. La zona donde ocurren la mayor parte de las fracturas es en la unión toracolumbar (T10-L2), ya que es la zona de transición entre una parte más rígida, la columna dorsal y, otra más móvil, la columna lumbar.

La prevalencia de las fracturas toracolumbares en los traumatismos es de aproximadamente un 15%, y cabe recordar que hasta en un 20% de los casos se asocian a fracturas de la columna a otros niveles. Estas fracturas también se pueden apreciar en pacientes con osteoporosis, pero sin evento traumático conocido o tras traumatismos banales.

**1. La prueba de imagen gold standard es la TC en adultos y niños mayores de 14 años y está indicada cuando:**

- Existe dolor de espalda.
- Signos locales de traumatismo toracolumbar.
- Alteración neurológica.
- Fractura de la columna cervical.
- Nivel de Glasgow menor a 15.
- Lesiones graves por distracción.
- Intoxicación alcohólica o por drogas.

**2. La RM queda reservada para casos en los que existe una discordancia entre la clínica y el TC (dolor persistente y déficit neurológicos y hallazgos normales en TC), pacientes con signos clínicos y en TC sugestivos de lesión ligamentaria, radicular o compresión medular, y aquellos casos de columna inestable o fracturas complejas que requieren RM para la planificación quirúrgica.**



### Bibliografía

1. Blunt Thoracolumbar-Spine Trauma Evaluation in the Emergency Department: A Meta-Analysis of Diagnostic Accuracy for History, Physical Examination, and Imaging. VandenBerg J, Cullison K, Fowler SA, Parsons MS, McAndrew CM, Carpenter CR. *J Emerg Med*. 2019 Feb;56(2):153-165. doi: 10.1016/j.jemermed.2018.10.032.
2. Essentials of Spine Trauma Imaging: Radiographs, CT, and MRI. Jo AS, Wilseck Z, Manganaro MS, Ibrahim M. *Semin Ultrasound CT MR*. 2018 Dec;39(6):532-550. doi: 10.1053/j.sult.2018.10.002.
3. Imaging of Spine Trauma. Bernstein MP, Young MG, Baxter AB. *Radiol Clin North Am*. 2019 Jul;57(4):767-785. doi: 10.1016/j.rcl.2019.02.007.
4. Management of thoracolumbar spine fractures. Kirkham B. Wood, Weishi Li, Darren R. Lebl, Darren S. Lebl, Avraam Ploumis Spine J. 2014 Jan; 14(1): 145–164. doi: 10.1016/j.spinee.2012.10.041
5. Management of Thoracic and Lumbar Spine Fractures: Is MRI Necessary in Patients without Neurological Deficits? Khoury L, Chang E, Hill D, Shams S, Sim V, Panzo M, Vijmasi T, Cohn S. *Am Surg*. 2019 Mar 1;85(3):306-311.
6. Multilevel non-contiguous spinal injuries: incidence and patterns based on whole spine MRI. Kanna RM, Gaike CV, Mahesh A, et al. *Eur Spine J* 2016 ;25: 1163–1169.
7. Vertebral Fractures: Clinical Importance and Management. Kendler DL, Bauer DC, Davison KS, Dian L, Hanley DA, Harris ST, McClung MR, Miller PD, Schousboe JT, Yuen CK, Lewiecki EM. *Am J Med*. 2016 Feb;129(2):221.e1-10. doi: 10.1016/j.amjmed.2015.09.020.