

Caso: 12587

Link con EURORAD: <http://www.eurorad.org/case.php?id=12587>

Autores Ereño Ealo M.J., Casado Verdugo O* .

Email:mjeren@gmail.com

Institución:

Servicio de Radiodiagnóstico y Osatek*.Hospital de Galdácano. Vizcaya, España.

Historia Clínica (máximo 50 palabras):

Varón de 32 años que presenta una historia de dolor espontáneo en hombro de 1 año de evolución. En la exploración física se constata rigidez en dicho hombro.

Imágenes:

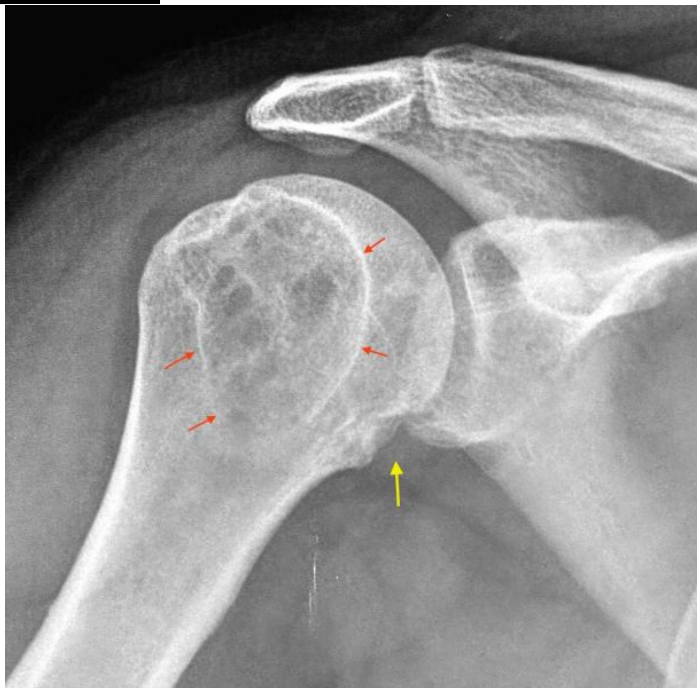


Figura 1a . Radiografía AP hombro.

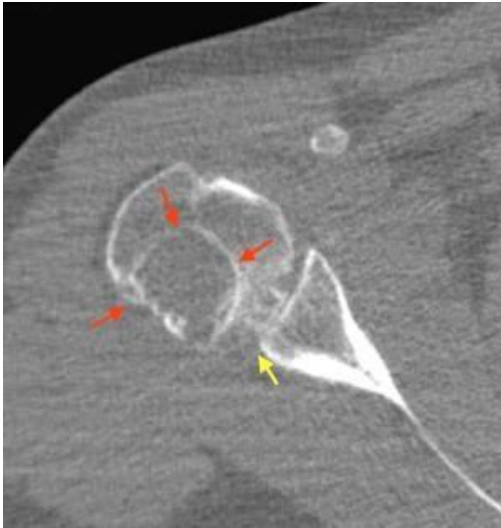


Figura 1b . TC de hombro, plano axial

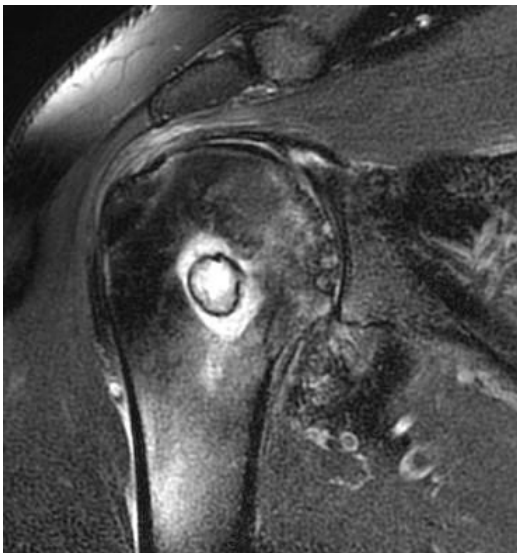


Figura 2a . RM de hombro, plano oblicuo coronal: Imagen FSE DP con saturación grasa

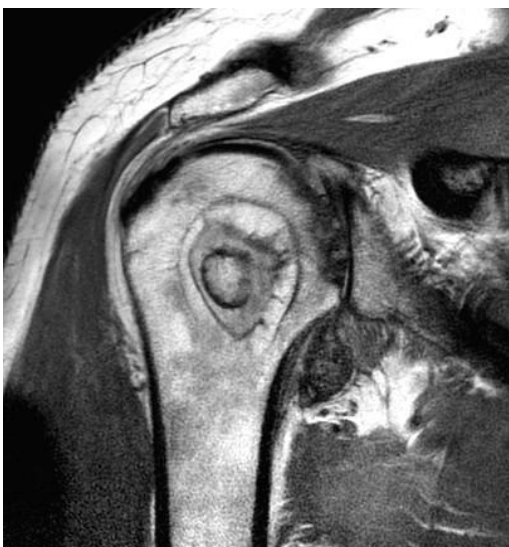

Figura 2b . RM de hombro, plano oblicuo coronal: Imagen FSE DP

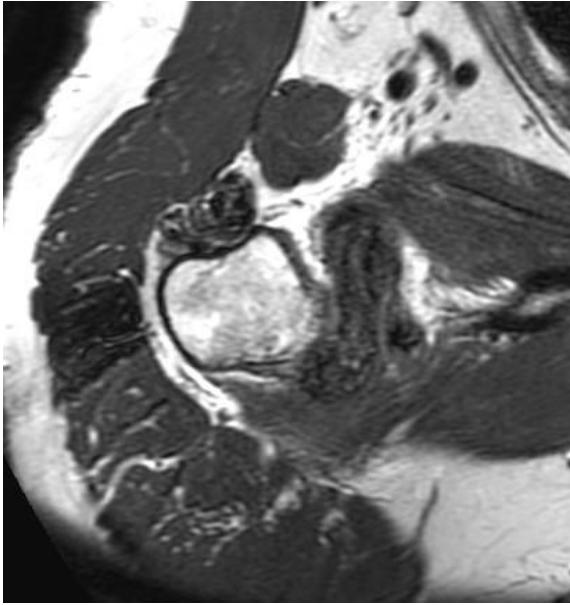


Figura 3a . RM de hombro, plano axial: Imagen FSE T2 .

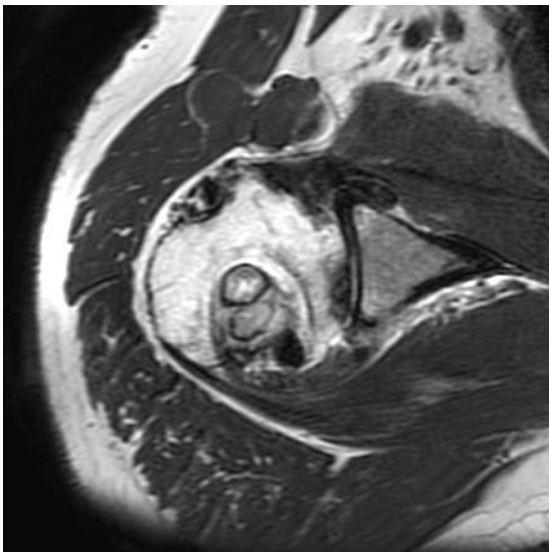


Figura 3b . RM de hombro, plano axial: Imagen FSE T2 .