

Caso: 12687

Link con EURORAD:

URL: <http://www.eurorad.org/case.php?id=12687>

Autores

P Hernandez*

S Martin**

Email: phmaula@gmail.com

Institución:

*Hospital Clínico San Carlos. Departamento de Radiología. Madrid.

**Hospital Son Llatzer. Departamento de Radiología. Palma de Mallorca.

Historia Clínica (máximo 50 palabras):

Varón de 84 años que acude a urgencias tras una semana de dolor en la vertiente anterior de su pierna izquierda. El paciente refirió que empeoraba al caminar y mejoraba en reposo. En el examen físico se evidenció una lesión cutánea eritematosa en la región pretibial. Fue tratado con corticosteroides sin mejoría clínica.

Imágenes:

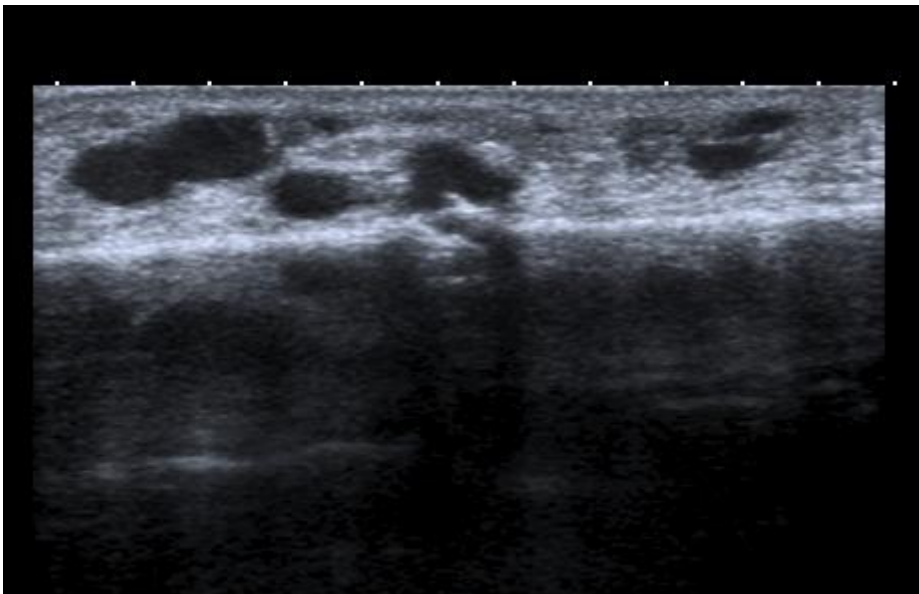


Fig. 1. Ecografía Doppler de la región anterior de la pierna.

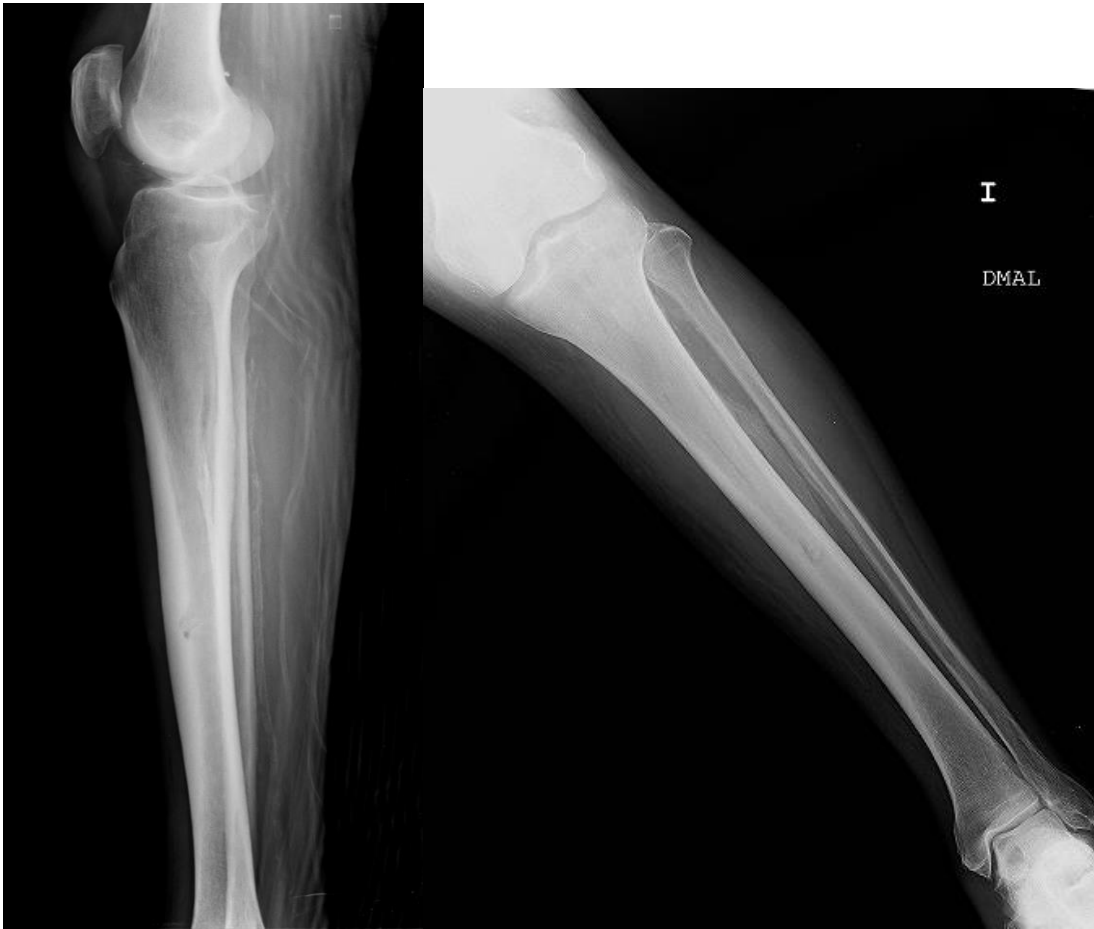

Fig.2a y 2b. Radiografía convencional AP y Lateral de la pierna izquierda.