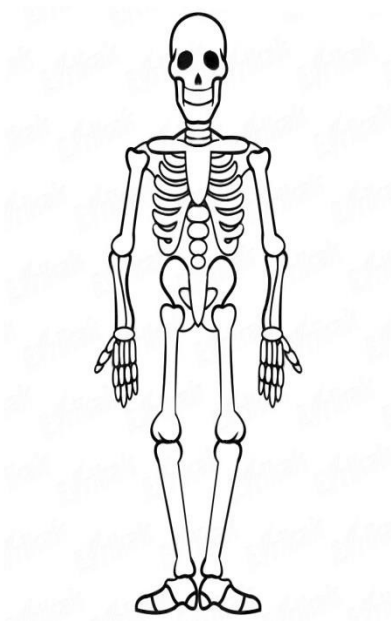


INFORME DE VALORACION DE MÉDULA ÓSEA POR RESONANCIA MAGNÉTICA



RM DE MÉDULA OSEA

IDENTIFICACIÓN

FECHA

EQUIPO/Secuencias

TRATAMIENTO

Fecha inicio

RM de CONTROL

RM por nueva clínica

INFILTRACION	COLUMNA VERTEBRAL	PELVIS	FEMURES	Total
Homogénea				
No homogénea				
Difuso				
Moteado				
Reticular				
No infiltración				

COMPLICACIONES	Localizaciones	Total
Fracturas		
Infartos		
Crisis Óseas		
Edema		
Hemorragia		
Gaucheromas		
Necrosis avascular		
Artropatía		

Localizar en esqueleto y hacer suma según S-MRI score

ACLARAMIENTO	SI	NO
Columna vertebral		
Pelvis		
Fémures		



OTROS

SCORE TOTAL

INFORME FINAL

Cálculo del S-MRI

PATRÓN	SCORE
> No infiltración (N)	0
> Infiltración homogénea (H)	4
> Infiltración NO homogénea	
- Reticular (NHR)	1
- Moteada (NHM)	2
- Difusa (NHD)	3
Complicaciones (Infartos, necrosis, fracturas, prótesis)	4

Maximo score 20

Roca M, Mota J, Alfonso P et al. S-MRI score: A simple method for assessing bone marrow involvement in Gaucher disease. Eur J Radiol 2007; 62:132-137



Para utilizar en el caso de aparición de nuevos episodios

HOMBRO
CADERAS
TOBILLO
RODILLA
COLUMNNA
OTROS

RM ARTICULAR

IDENTIFICACIÓN

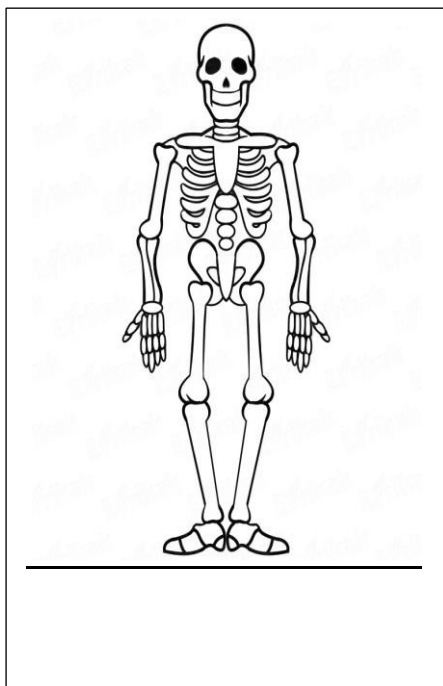
FECHA

EQUIPO

TRATAMIENTO Fecha inicio

RM de CONTROL

RM por Clínica



EDEMA ÓSEO

HEMORRAGIA

FRACTURA

ARTROPATÍA DEGENERATIVA

OTROS

SIN CAMBIOS

Localizar en la figura

OTROS

SCORE TOTAL

INFORME FINAL