

RM ATM

GUIA Y RECOMENDACIONES EN EL INFORME

Informe muestra normal

El estudio presenta morfología y señal normal de los cóndilos mandibulares sin datos de edema, fractura o necrosis. La cavidad glenoidea temporal y la eminencia temporal tienen asimismo aspecto y señal normales.

Valoración adecuada de la morfología y señal del menisco articular sin objetivarse desplazamientos que impliquen patología tanto en la exploración con boca cerrada como con boca abierta. No hay datos de derrame articular.

Resto de tejidos blandos de vecindad sin alteraciones.

Conclusión:

Examen de resonancia de articulaciones temporo-mandibulares sin lesiones significativas.

LISTA DE VALORACIÓN DIAGNÓSTICA ESPECÍFICA

1- CONDILO MANDIBULAR

- Normal
- Alterado
 - Posición en relación con la cavidad glenoidea:
 - normal o ligeramente anterior
 - desplazamiento posterior
 - desplazamiento central

- Necrosis avascular
- Osteoartritis: aplanamiento, osteofitos, erosiones, esclerosis

2- DISCO ARTICULAR O MENISCO

A) MORFOLOGIA DISCAL

*Normal: redondeada u oval, bicóncava en sagital

**Alterada: menisco biconvexo o redondo, irregular o aplanado.

Partes:

1. Banda anterior
 - a. Normal
 - b. Prominente: variante de la normalidad
 - c. Alterada: disminuida de tamaño
2. Zona intermedia
 - a. Normal
 - b. Alterada: disminuida de tamaño
3. Banda posterior
 - a. Normal
 - b. Alterada: engrosada

B) LOCALIZACIÓN

*Normal

**Desplazado

- $\frac{3}{4}$ Unidireccional
- Anterior
 - Posterior
 - Medial
 - Lateral

- $\frac{3}{4}$ Multidireccional
- Anterolateral
 - Anteromedial

$\frac{3}{4}$ Parcial

$\frac{3}{4}$ Completo

$\frac{3}{4}$ Reducción o recaptura del disco en la apertura bucal

C) SEÑAL DISCAL

- ii. Banda anterior
 - 1. Normal: señal baja
 - 2. Alterada: incremento de su señal
- iii. Zona intermedia
 - 1. Normal: señal agua inconstante
 - 2. Alterada: disminución de su señal
- iv. Banda posterior
 - 1. Normal: levemente hiperintensa

D) RUPTURA MENISCAL

3-EMINENCIA TEMPORAL Y CAVIDAD GLENOIDEA TEMPORAL

A) MORFOLOGIA

- $\frac{3}{4}$ Normal
- $\frac{3}{4}$ Alterada

B) SEÑAL

- $\frac{3}{4}$ Normal
- $\frac{3}{4}$ Alterada

4- MUSCULATURA

A) Músculo pterigoideo lateral

- 2. Normal
- 3. Alterado: engrosado

5- OTROS HALLAZGOS

A) Derrame

- 4. Ausencia
- 5. Presencia: escaso, moderado, abundante

B) Anclajes Retrodiscales

- 6. Normales
- 7. Alterados
 - a. Rotura
 - b. Engrosamiento
 - c. Hiperintensidad de señal
 - d. Hipointensidad de señal

DESORDEN ARTICULAR INTERNO

El desorden articular interno de la ATM se define como una posición y funcionalidad anómala entre el disco y las superficies articulares.

DESPLAZAMIENTO DISCAL

UNIDIRECCIONAL:	Anterior Posterior Medial Lateral
MULTIDIRECCIONAL	Anterolateral Anteromedial

PARCIAL / COMPLETO

REDUCCION O RECAPTURA DEL DISCO

*El desplazamiento unidireccional más frecuente es el anterior. Los desplazamientos unidireccionales anterior y posterior se diagnostican en el plano sagital utilizándose la posición de la banda posterior como elemento discriminador. Se dice que el disco está desplazado anterior o posteriormente cuando la banda posterior se encuentra por fuera de un rango de 10° ventrales o dorsales a la posición de las “12 en punto” con la boca cerrada.

El desplazamiento unidireccional medial o lateral se identifica en el plano de corte coronal. En condiciones normales los bordes medial y lateral del disco no sobrepasan el reborde de la cabeza del cóndilo mandibular

*Los desplazamientos discales multidireccionales más frecuentes son el anterolateral y el anteromedial. Se valorarán los planos sagital y coronal para realizar el diagnóstico correcto de desplazamiento multidireccional. Un dato que nos orienta en este posible diagnóstico es la imposibilidad de identificar el disco completo en una única imagen coronal o sagital.

*Es importante valorar si el disco desplazado en cualquier plano se recoloca en su posición habitual entre la eminencia articular y el cóndilo mandibular durante la maniobra de apertura bucal (Disco recapturado o reducido). Este dato es importante para evaluar el grado y el pronóstico del trastorno. Si se produce recaptura o reducción del desplazamiento discal en la apertura bucal es porque sus inserciones y la cápsula están menos afectadas que si no se reduce.

*El desplazamiento parcial del disco supone que este disco continúa en contacto con la superficie articular del cóndilo, mientras que en el desplazamiento completo se pierde toda relación del disco desplazado con el cóndilo.

SECUELAS DEL DESORDEN ARTICULAR INTERNO

- ESTADIO ACTIVO PRECOZ

- Sinovitis
- Derrame
- Edema óseo

- ESTADIO AVANZADO

- Pérdida de espacio articular
- Esclerosis subcondral
- Formación de quistes
- Irregularidad del contorno
- Formación de osteofitos

DISCO : Deformidad
Ruptura
Cambios en intensidad de señal

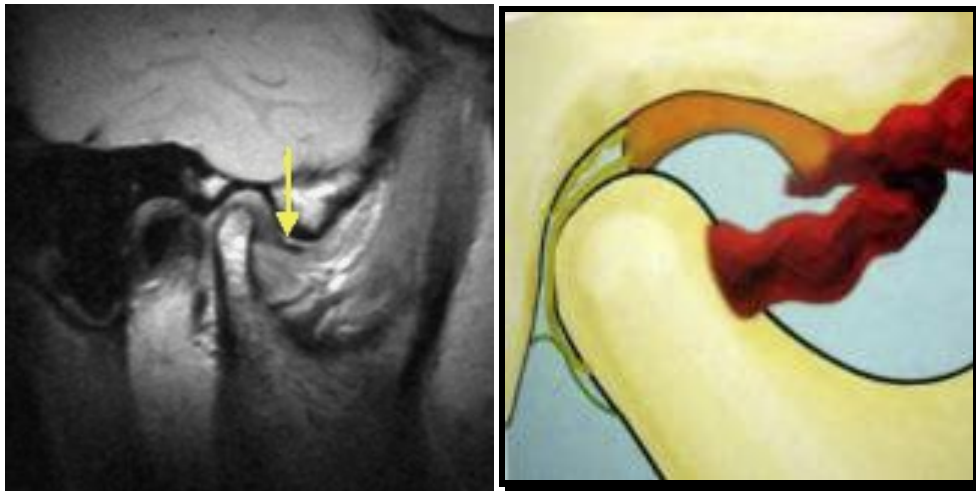

Fig 1. Luxación unidireccional anterior valorada en el plano sagital explorada en posición de boca cerrada

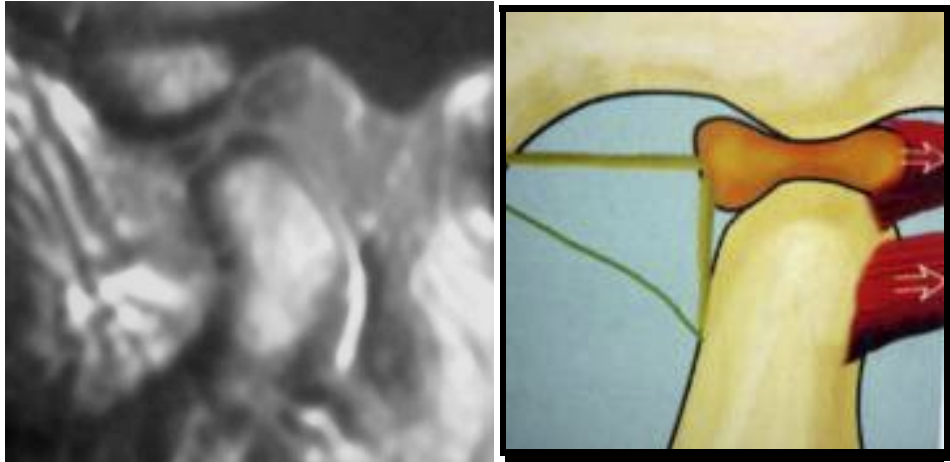

Fig 2. Disco recapturado en la apertura bucal con una ruptura central

FRACTURA DEL CONDILO MANDIBULAR

- FRACTURAS DEL CUELLO CONDILAR

- Bajo
- Medio
- Alto

- FRACTURAS DE CABEZA CONDILAR

- Extracapsular
- Intracapsular

Difícil establecer diferencias entre fracturas de cuello condilar alto y fracturas extracapsulares de cabeza condilar

- NO DESPLAZADAS
- DESPLAZADAS

Frecuente desplazamiento medial del cóndilo fracturado por la tracción ejercida por el músculo pterigoideo lateral

○ VALORAR:

- Angulación
- Compresión vertical
- Contacto entre los bordes fracturarios

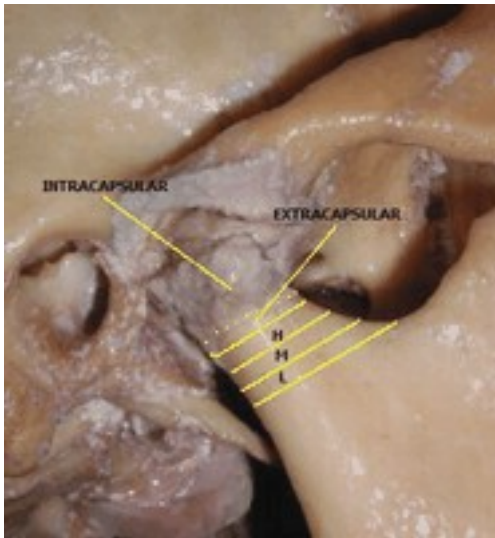


Fig 3. Fracturas del cóndilo mandibular. Intracapsular, extracapsular (H) alto; (M) medio; (L) bajo

Ilustración según Sommer et al.

PROCESOS INFLAMATORIOS - ARTROPATIAS SINOVIALES

Más frecuente la artritis reumatoide

A) PRECOZ:

- 1-Derrame
- 2-Sinovitis
- 3-Edema en zona bilaminar (alta vascularización)
(Secuencias T2 con saturación o secuencias STIR
T1+Gd: la captación es inespecífica (positiva en
inflamaciones primarias o en sinovitis secundarias a
osteoartritis)

B) TARDÍO:

- 1-Pérdida de espacio articular
- 2-Destrucción del cartílago
- 3-Erosiones
- 4-Edema óseo medular
- 5-Tejido de granulación y pannus (cerca de la inserción capsular)

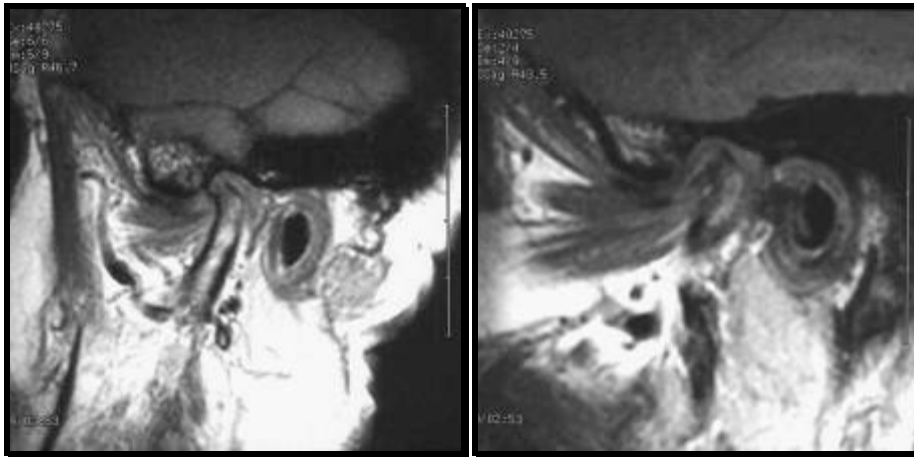


Fig 4: Osteoarthritis. Pérdida de espacio articular, erosión.

BIBLIOGRAFIA

- 1- Sommer Oliver J., Aigner Félix , et al. Cross-sectional and Functional Imaging of the Temporomandibular Joint: Radiology, Pathology and Basic Biomechanics of the Jaw. Radiographics, 2003; 23:e14
- 2- Xabier Tomás, Jaume Pomés, et al: MR imaging of Temporomandibular Joint Dysfunction: A Pictorial Review. Radiographics 2006; 26: 765-781.
- 3- Graciella Estrella Sosa. Detección precoz de los desórdenes temporomandibulares. Actualizaciones Médico Odontológicas Latinoamérica, C.A. (AMOLCA)
- 4- Murphy WA, Kaplan PA. Temporomandibular joint. In Resnick D, eds. Diagnosis of bone and joint disorders. Saunders, 1995, 1699-1754.
- 5- Rao VM. Imaging of the temporomandibular joint. Semin Ultrasound CT MR 1995; 16: 513-526.
- 6- Suenaga S, Hamamoto S, Kawano K, Higashida Y, Noikura T. Dynamic MR imaging of the temporomandibular joint in patients with arthrosis relationship between contrast enhancement of the posterior disk attachment and joint pain. AJR Am J Roentgenol 1996; 166: 1475-1481.